

Arytmi i teori og praksis

**Femteårsoppgave, stadium III, embedsstudiet medisin, Universitetet i
Tromsø**

Ingvild Holm, kull -98

Veileder: Professor Knut Rasmussen

Tromsø høsten -03

INNHALDSFORTEGNELSE

1. Innledning
2. Materiale og metode
3. Arytmimekanismer
 - 3.1. Impulsdannelse
 - 3.1.1. Ionekanaler i hjertet og disses betydning for impulsdannelse
 - 3.1.2. Natrium- og calsiumkanaler
 - 3.1.3. Kaliumkanaler
 - 3.1.4. Automatisitet og trigget rytme
 - 3.1.4.1. Automatisitet
 - 3.1.4.2. Trigget rytme
 - 3.2. Blokk
 - 3.2.1. Enveisblokk og reentry
 - 3.2.2. Aksessoriske ledningsveier
4. Tilgrunnliggende sykdommer og tilstander
5. Kliniske arytmiformer
 - 5.1. Tachycardi
 - 5.1.1. Supraventrikulær tachycardi
 - 5.1.1.1. Sinustachycardi
 - 5.1.1.2. Atrietachycardi
 - 5.1.1.3. AV-nodal tachycardi
 - 5.1.1.4. Multifokal atrietachycardi
 - 5.1.1.5. Atrieflimmer
 - 5.1.1.6. Atrieflutter
 - 5.1.2. Ventrikulære tachyarytmier
 - 5.1.2.1. Ventrikkeltachycardi
 - 5.1.2.2. Ventrikkelflimmer
 6. Arytmogenese og ventrikulær dysfunksjon etter hjerteinfarkt
7. Tolkning av EKG
 - 7.1. EKG-papiret
 - 7.2. Avledninger
 - 7.2.1. Standardavledningene
 - 7.2.2. Precordialavledningene
 - 7.3. Hjerterate
 - 7.3.1. Frekvens
 - 7.3.2. Intervaller
 - 7.4. Akser
 - 7.5. Grenblokk
 - 7.5.1. Høyre grenblokk
 - 7.5.2. Venstre grenblokk
 - 7.5.3. T-akse
 - 7.6. ST-segmentet
 - 7.7. Q-bølger
 - 7.8. Tolkingsmal ved arytmi
8. Kilder

1. INNLEDNING

Dette er en fjerde- og femteårsoppgave på embedsstudiet i medisin. Oppgavens tittel er "Arytmi i teori og praksis". Den tar for seg teori omkring arytmier, og da spesielt tachyarytmiene ventrikkeltachycardi, ventrikkelflimmer, atrieflimmer og supraventrikulær tachycardi. I tillegg har jeg skrevet om tolkning av EKG generelt og ved arytmi. Siste del av oppgaven er tolkning av 20 utvalgte EKG-er.

2. MATERILAE OG METODE

Dette er en litteraturstudie om EKG. Temaet EKG er meget vidt, og det er derfor begrenset noe i det studien omhandler EKG og arytmier. Dette ble gjort for i tilstrekkelig grad å kunne gå i dybden av det aktuelle tema.

Første del av arbeidet var å velge ut litteraturen som skulle gjennomgås. Dette ble gjort i nært samarbeid med veileder. Litteraturen besto av en rekke artikler som omhandler hjertets elektrofysiologi, dannelse av og tilgrunnliggende årsaker til arytmier, EKG-ets oppbygging, EKG-et og de ulike arytmiformer samt EKG-tolkning. I tillegg besto litteraturen av tre medisinske fagbøker som gav en mer generell oversikt over temaet. De tre bøkene var "The only ECG book you'll never need", "Klinisk elektrokardiologi" og "12 lead EKG confidence".

Deretter ble det laget en sammenfatning av litteraturen. Denne sammenfatningen utgjør litteraturdelen av oppgaven. I tillegg ble det laget en mal for tolkning av EKG. Denne baserer seg også på den gjennomgatte litteraturen. Tolkningssmalen ble benyttet i oppgavens siste del, tolkning av EKG i praksis.

Oppgavens siste del omfatter tolkning av 20 ulike EKG-er. Disse ble valgt ut av veileder og undertegnede. En del av EKG-ene var hentet fra læreboken Clinical electrocardiographic diagnosis, til disse forelå bokens tolkningsforslag, men dette ble ikke benyttet da undertegnede tolket dem. Resterende EKG-er er fra pasienter innlagt ved medisinsk avdeling UNN.

Etter å ha tolket EKG-ene, ble de gjennomgått og diskutert sammen med veileder, og det er resultatet fra denne diskusjonen som er ført opp som tolkning i denne oppgaven.

3. ARYTMIMEKANISMER.

En arytmi er en forstyrrelse i rate, regularitet, sted for dannelse eller ledning av den elektriske impulsen i hjertet. En arytmi kan også defineres som impulsdannelse og/eller impulsledning som avviker fra normal sinusrytme. Arytmien kan bestå av en enkelt impuls, en forlenget pause mellom to slag eller en varig rytmeforstyrrelse^{1,2}.

Hjertet kan i hovedsak rammes av fire typer rytmeforstyrrelser³:

1. Arytmier som stammer fra sinusknuten.
2. Ektopiske rytmer.
3. Ledningsblokk.
4. Preeksitasjon.

Årsakene til arytmi kan grovt inndeles i tre kategorier:

1. Normal og unormal impulsdannelse.
2. Unormal impulsledning
3. Samtidig abnormalitet i impulsdannelse og ledning⁴.

3.1. IMPULSDANNELSE

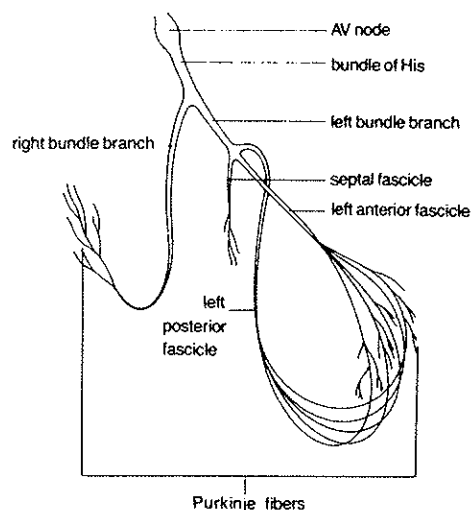
3.1.1. Ionekanaler i hjertet og disses betydning for impulsdannelse.

Aksjonspotensialet som forflytter seg langs plasmamembranen av eksitabile celler dannes av en sekvens av endringer i elektrisk potensiale mellom cellers inn og utside. Depolariseringen, reduksjonen i graden av elektronegativitet i en hvilende celle, skjer når natrium- eller calciumioner strømmer inn i cellen. Repolariseringen skjer når kalium strømmer ut eller klor strømmer inn i cellen.

En ionekanal må ha evne til å åpnes og lukkes, de fleste har minst tre funksjonelle tilstander; åpen, lukket hvilende og lukket inaktiv. I hvert aksjonspotensiale vil en eller flere ionekanalene gå gjennom en syklus av disse tre tilstandene. Den samme depolariseringen som åpner kanalen får den til å bli refraktær. Dette skjer fordi aktiveringen skjer raskere enn inaktivering. Endringen fra lukket inaktiv til lukket hvilende krever et tilleggsstimulus, repolariseringen.

3.1.2. Natrium- og calciumkanaler

Depolarisering av atrier, ventrikler og His-Purkinje-systemet skjer ved åpning av raske natriumkanaler. Disse cellene med rask ledningsevne har også calciumkanaler som genererer små innstrømninger som i hovedsak bidrar til platå fasen i aksjonspotensialet. Depolariseringen i SA- og AV-knuten avhenger av åpning av langsomme calciumkanaler. I pacemakerceller er det blant annet variasjon i raten av åpning av Ca-kanaler som kontrollerer hjerteraten. Depolariseringsbølgen gir opphav til P-bølgen og QRS-komplekset i EKG.



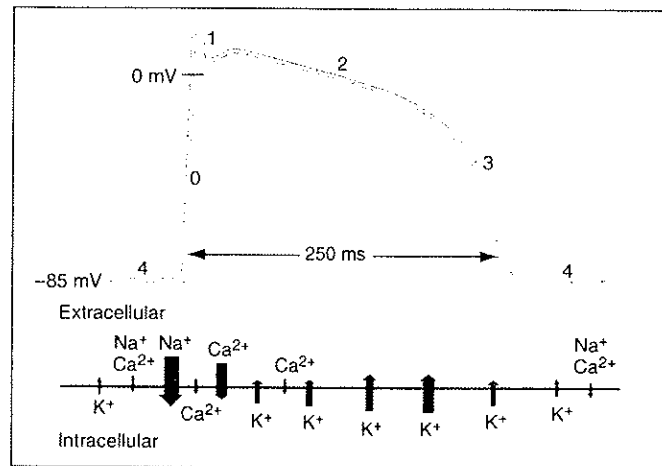
Figur 1. Figuren viser ledningsveienes anatomi fra AV-knuten via His bunt til høyre og venstre gren. Venstre gren deles videre i en fremre og en bakre gren. Kilde: The only ECG book you'll ever need

3.1.3. Kaliumkanaler

Disse kanalene er med i hjertets repolarisering og avspeiles i T-bølgen i EKG. Det er vist at disse kanalene har stor plastisitet på gen nivå via mange muligheter for genkombinasjoner og splicing. Dette kan forklare den funksjonelle heterogeniteten man finner i hjertet, og noen kliniske former for T-bølge abnormaliteter.

I hjerter med en høy intracellulær Na-konsentrasjon, som ved digitalis behandling, vil kaliumkanaler aktiveres slik at repolariseringen skjer raskere og QT-intervallet forkortes. Kunnskap om forholdet mellom ionekanalproteiners struktur og funksjon viser at EKG-

abnormaliteter og arytmier kan oppstå på grunn av syntesen av unormale genprodukter, endret hjertestruktur og metabolske abnormaliteter⁵.



Figur 2. Figuren viser hjertets aksjonspotensiale og ionestrømningen gjennom de ulike ionekanalene i hjertet. Hvilemembranpotensialet er rundt -85 mV. I fase null skjer det en rask depolarisering idet Na-kanalene åpnes og natrium strømmer inn i cellen. Deretter følger en langsommere innstrømning av calcium. Repolariseringen, fase 1 til 3 skyldes en strøm av kalium ut av cellen. I første del av denne fasen er det en innstrømning av calcium som motsvarer kaliumets ladning. Potensialet holdes relativt stabilt, dette kalles platåfasen. Fase 4 er hvilemembranpotensialet, små mengder natrium og calcium strømmer inn i cellen mens kalium med tilsvarende ladningsmengde strømmer ut. (Principles of internal medicine, s 1254)

3.1.4. Automatisitet og trigget rytme

Årsakene til arytmier kan grovt sett deles inn i tre hovedkategorier, normal og unormal *impulsstart*, unormal *impulsledning* og kombinasjonen av disse to.

3.1.4.1. Automatisitet

Hjerteceller depolariserer spontant under diastolen (fase 4). Dette kalles automatisitet, og celler med denne egenskapen kalles pacemakerceller. En automatisitetsrytme er en rytme startet av celler med automatisitet.

Hvor raskt cellen når terskelpotensiale og kan starte et nytt aksjonspotensiale, avhenger av tre faktorer:

1. Det maksimale diastoliske potensialet
2. Terskelpotensialet
3. Hvor raskt cellen depolariseres i fase fire av aksjonspotensialet

En ektopisk pacemaker er et område utenfor sinusknuten med automatisitet. Vanligvis når sinusknuten terskelpotensialet før den ektopiske pacemakere slik at aksjonspotensialet som starter overstyrer automatisiteten i de ektopiske pacemakerene, den langsomme depolariseringen i fase 4 blir brutt av aksjonspotensialet. I et normalt fungerende hjerte vil cellene i sinusknuten depolarisere raskere enn cellene mer distalt i hjertet. Sinusknuten har vanligvis en frekvens mellom 60 og 100 per minutt, cellene i AV-knuten og His bunt 40 til 60 per minutt og cellene i høyre og venstre gren 20 til 40 per minutt.

Ektopiske pacemakere kalles også latente pacemakere fordi de normalt ikke gir noe aksjonspotensiale, de har ingen manifest automatisitet. Hvis frekvensen i den ektopiske pacemakere øker slik at den blir høyere enn i sinusknuten, er imidlertid ikke pacemakere

lenger latent, den har da blitt manifest. Dette kan for eksempel skje ved økt sympatikusaktivitet eller ved vagal hemming av sinusknuten.

I visse situasjoner kan myocardcellene/de ektopiske pacemakerene depolariseres slik at hvilemembranpotensialet er høyere enn normalt. Dette kalles automatisitetsrespons. I en normal myocardcelle er hvilemembranpotensialet mellom -90 og -80 mV. Ved ischemi kan dette stige til -65 til -30 . Når cellen depolariserer i fase 4, vil den raskere nå terskelpotensialet, og hvis dette nås før sinusknuten når det, vil myocardcellens automatisitet bli manifest. En slik unormal automatisitet vil bli manifest/vises hvis frekvensen er høyere enn i sinusknuten/enn normalt.

Det som skiller normal automatisitet fra unormal, er at hvilemembranpotensialet i den unormale er lavere enn det som er normalt for cellen og at automatisiteten ikke undertrykkes ovenfra.

3.1.4.2. Trigget rytme

En trigget rytme er en rytme hvis impulsstart skyldes etterdepolariseringer, det vil si svingninger i membranpotensialet etter fase 0 i aksjonspotensialet. Tidlige etterdepolariseringer kommer under repolariseringen, mens sene etterdepolariseringer kommer helt på slutten av eller etter repolariseringen. Når etterdepolariseringen er kraftig nok til å nå terskelpotensialet oppstår det en influx av positive ladninger og et aksjonspotensiale startes. Man får da en trigget rytme.

Det som skiller en trigget rytme fra automatisitet, er at det forut for den triggete rytmen må være minst et aksjonspotensiale. En automatisitetsrytme kan oppstå av seg selv etter en lengre periode uten elektrisk aktivitet.

Hypppigheten av tidlige etterdepolariseringer øker når hjertefrekvensen går ned. Influxen i cellene i platåfase og tidlig fase 3 skyldes L-calsiumkanaler. De raske natriumkanalene er fortsatt inaktiverte. Influxen i sen fase 3 skyldes imidlertid raske natriumkanaler da noen av disse nå er reaktivert.

Sene etterdepolariseringer kommer som regel med redusert sykluslengde, det vil si ved økt hjertefrekvens. De sene etterdepolariseringene skyldes økt calsiumnivå i myoplasma og sarkoplasmatiske retikulum. Dette sees blant annet ved økt calsiumnivå i serum, bruk av katekolaminer og digitalis og ved tilstander som rammer det sarkoplasmatiske retikulum. Svingninger i det intracellulære calsiumnivå fører til en influx av calsiurn og dermed en depolarisering.

3.2. BLOKK

Blokkering av impulsledning kan ha flere årsaker. Impulsen kan komme til en del av hjertet som fortsatt er i den effektive refraktærperioden etter forrige depolarisering. Hvilemembranpotensialet kan være unormalt lavt slik at det skal mer til for å nå terskelpotensialet. Fronten av aksjonspotensialet kan være for svak til å depolarisere området den kommer inn i selv om dette området er fysiologisk helt normalt. En fjerde årsak kan være at impulsen kommer til et område med ikke-eksitabelt vev, for eksempel arrvev etter et infarkt eller kirurgi.

3.2.1. Enveisblokk og reentry

Refraktærperioden av aksjonspotensialet hindrer impulsen i å gå tilbake til deler av hjertet som allerede er depolarisert. Impulsen går derfor, normalt, fra sinusknuten via atriene til AV-knuten, His bunt, ut i høyre og venstre gren og videre til ventrikelmyocard. Den dør så ut

fordi det ikke er mer vev å depolarisere da vevet som allerede er depolarisert er i refraktærperioden.

I noen tilfeller dør imidlertid ikke impulsen ut. Dette kalles reentry. De fleste klinisk viktige tachyarytmier er reentryarytmier. For at en reentryarytmi skal kunne oppstå, må visse forutsetninger være oppfylt:

1. Det må finnes at arytmi substrat
2. Aksjonspotensialet må hele tiden komme til ikke-eksitert vev, det vil si at det må finnes et enveisblokk, for eksempel på grunn av regionale forskjeller i recovery etter aksjonspotensialet eller asymmetrisk depresjon av eksitabilitet
3. Aksjonspotensialet må sirkulere rundt et ikke-eksitabelt område, anatomisk, funksjonelt eller en kombinasjon av disse
4. Vanligvis trengs også en trigger, for eksempel et prematurt slag

Aksjonspotensialet vil fortsette så lenge dets lengde (ledningshastighet x effektiv refraktærperiode) er mindre enn sirkelens lengde. Hvis sirkelen er lang nok, eller omfatter AV- eller sinusknute hvor ledningstiden er lengre, kan reentrytachycardi oppstå i normal vev, men i de aller fleste oppstår den i vev med nedsatt ledningshastighet. Det kan for eksempel være ved en langsom calciumavhengig respons hvilket er normalt i AV-knuten og His bunt eller ved en rask natriumavhengig respons som ved patologiske depolariseringer. Reentrysløyfer kan man finne i hele hjertet. Eksempler på reentryarytmier er atrieflutter, monomorfe ventrikkeltachycardier, AV-nodal reentrytachycardi og sinodal reentrytachycardi. Atrieflimmer og ventrikkelflimmer kan sees på som reentrytachycardier med multiple og varierende reentrybaner.

Refleksjon er reentry i to parallelle grener hvor den ene har langsom ledning.

En parasystole kan man få der hvor en ektopisk pacemaker er skilt fra resten av hjertet med et område med enveisblokk. Sinusknuten vil ikke kunne overstyre den ektopiske pacemakere, men aksjonspotensialer fra sistnevnte kan spre seg til resten av hjertet (hvis det ikke er i refraktærperioden)

Ved fase 4-blokk vil impulsen kunne blokkeres hvis den kommer til et område i delvis depolarisering under den spontane depolariseringen i fase 4 når terskel ennå ikke er nådd. De raske natriumkanalene kan inaktiveres og man får da et blokk

3.2.2. Aksessoriske ledningsveier

Aksessoriske ledningsbunter er broer med impulsledende vev som forbinder atrier og ventrikler utenom det normale ledningssystemet. De fleste kjennetegnes av rask ledning både antegrad og retrograd. Ved antegrad ledning over den aksessoriske veien skjer det en ventrikulær preeksitasjon hvilket resulterer i kombinert kort PR-intervall og en deltabølge. Dette kalles Wolf-Parkinson-White-syndrom dersom det også er SVT.

Omtrent en fjerdedel av de aksessoriske ledningsveiene har bare evne til en retrograd ledning fra ventrikel til atrium. Dette kalles en "concealed bypass tract" da det ikke vises på et vanlig EKG ved normal sinusrytme. De kan også forårsake episoder med supraventrikulær tachycardi.

Den vanligste formen for supraventrikulær tachycardi hos pasienter med Wolf-Parkinson-White er ortodrom atrioventrikulær reentrytachycardi. Dette starter typisk med en spontan prematur depolarisering i atrie eller ventrikel som initierer en reentrysirkel der impulsen ledes antegrad over AV-knuten og His bunt og retrograd over den aksessoriske veien tilbake til atriene. Under anfall er det ikke deltabølge i QRS.

Ortodrom tachycardi forekommer hos pasienter både med WPW og "concealed accessory pathways". Etter AV-nodal reentrytachycardi er ortodrom reentrytachycardi den vanligste formen for supraventrikulær tachycardi.

Hos ti prosent av pasientene med WPW-syndrom og AV-reentrytachycardi vil reentrysløyfen gå i motsatt retning, antegrad fra atriene til ventriklene via den aksessoriske ledningsveien og retrograd via His bunt og AV-knuten til atriene. Dette kalles antidrom atrioventrikulær reentrytachycardi, og den karakteriseres av brede QRS-komplekser med utpregede deltabølger. Denne arytmiformen er vanligst blant pasienter med flere aksessoriske ledningsveier mellom atriene og ventriklene⁴.

4. TILGRUNNLIGGENDE SYKDOMMER OG TILSTANDER.

Det er ofte umulig å identifisere årsaken til en arytmi, men man må alltid lete etter den i tilfelle det kan behandles. Når man har en pasient med arytmi er det en del såkalte arytmogene faktorer en alltid må se etter:

1. Hypoksi. Et myokard med oksygenmangel er irritabelt. Lungesykdommer, kroniske eller en akutt lungeemboli er en årsak til arytmi.
2. Ischemi. Hjerteinfarkter er en vanlig setting for arytmi, det er også angina, selv uten celledød. Ischemi fører til at ledningshastigheten går opp og refraktærperioden går ned.
3. Det sympatiske nervesystem. Økt stimulering fra det sympatiske nervesystemet som ved hyperthyroidisme, hjertesvikt, nervøsitet, trening og lignende kan utløse arytmi.
4. Medikamenter. Mange medikamenter kan utløse arytmier, også antiarytmika.
5. Elektrolyttforstyrrelser. Særlig hypokalemi, men også forstyrrelser i calcium- og magnesiumbalansen kan gi arytmier.
6. Bradykardi. En veldig langsom hjerterate ser ut til å predisponere for arytmi ved å stimulere ektopiske foci.
7. Strekk på muskelfibre. Hypertrofi av atrier og ventrikler samt strekk på grunn av dilatasjon ved hjertesvikt, kan føre til arytmier⁶.

5. KLINISKE ARYTMIFORMER

5.1 TACHYCARDI

Grensen mellom ekstrasystoli og tachycardi settes ved tre komplekser på rad. Det skilles mellom ikke-vedvarende tachycardi, fra tre slag og opp til 30 sekunder, og vedvarende tachycardier, varighet over 30 sekunder. Innenfor de vedvarende tachycardiene skille man mellom paroksysiske, non-paroksysiske, kroniske og kronisk repetitive arytmier. Førstnevnte starter og opphører plutselig, og opptrer vanligvis som gjentatte anfall av vedvarende tachycardi.

Kroniske tachycardier har en varighet lenger enn en uke, for eksempel som ved en kronisk atrieflimmer. Ved kronisk repetitive arytmier er der over tid stadig veksling mellom sinusrytme og kortere eller lengre perioder med tachycardi. Dette er en relativt sjelden arytmiiform. Den finnes i supraventrikulær form blant annet som AV-nodal reentrytachycardi og Wolf-Parkinson-White, og i ventrikulær form som juvenil repetitiv ventrikulær tachycardi.

5.1.1. Supraventrikulær tachycardi

Supraventrikulære tachycardier er enhver tachyarytmi som igangsettes av vev i atrier eller AV-området. Supraventrikulære tachycardier diagnostiseres på EKG ved minst tre P-takker

og/eller supraventrikulære QRS-komplekser hurtig etter hverandre med en frekvens raskere enn 100 per minutt.

Det typiske funn er et QRS-kompleks av samme type som ved sinusrytme, det vil si som regel mindre enn 0,12 sekunder langt. Det er imidlertid vanlig med noen avvik fra QRS-kompleksene ved sinusrytme i høyde og oppsplittingsgrad. Et breddeforøket QRS-kompleks kan sees ved supraventrikulær tachycardi hvis pasienten har grenblokk og ved unormal ventrikkelledning. Funksjonelt frekvensavhengig grenblokk, vanligvis høyre grenblokk, sees hyppig ved SVT.

Den raske, gjentatte stimuleringen av AV-knuten kan påvirke AV-overledningen. PQ-tiden kan øke, og det kan sees AV-blokk med opphevet overledning av en større eller mindre andel av P-takkene. Dette begrenser mulighetene for en livstruende stigning i ventrikkelfrekvensen. Grensen for når denne hemmingen av AV-overledningen finner sted har store individuelle variasjoner og varierer med alderen.

Hvis man kan registrere atrieaktivitet, kan man dele de supraventrikulære tachycardiene inn i undergrupper:

1. Sinustachycardi
2. Atrietachycardi
3. AV-nodal tachycardi
4. Wolf-Parkinson-White-tachycardi/AV-reentrytachycardi
5. Multifokal atrietachycardi
6. Atrieflimmer
7. Atrieflutter

Så fremt atrieaktiviteten ikke identifiseres i EKG, og det ikke gjøres øsofagus-EKG, samles alle disse undergruppene under diagnosen supraventrikulær tachycardi.

5.1.1.1. Sinustachycardi

Definisjonen på en sinustachycardi er en sinusrytme med frekvens over 100 per minutt. Det kan være en normal respons på fysisk aktivitet, feber, redsel og lignende. Endringer i sinusknutens fyringsrate kan oppstå på grunn av alvorlig hjertesykdom. Sinustachycardi kan forekomme hos pasienter med hjertesvikt, alvorlig lungesykdom, sjokk, hypotensjon, anemi eller hyperthyreose. Trisykliske antidepressiva og sympatomimetika kan utløse og forverre sinustachycardier. Sinusbradycardi er den vanligste rytmeforstyrrelsen ved akutt hjerteinfarkt. Repetitiv sinustachycardi er en sjelden form for sinustachycardi som skyldes mikroreentry i sinusknuteregionen.

Sinustachycardi diagnostiseres ved at man har et EKG med normale P-takker både i form og retning som ved en vanlig sinusrytme, men med frekvens over 100 per minutt, som regel opp til ca 140 per minutt, sjelden over 160 per minutt.

Pasientens symptomer er som regel preget av grunnlidelsen. Man må undersøke pasienten med tanke på underliggende lidelse, røntgen thorax, hemoglobin og thyroideastatus bør taes. Pasientens grunnlidelse behandles, hvis det ikke er noen påviselig organisk årsak, kan man forsøke å gi pasienten en betablokker.

5.1.1.2. Atrietachycardi

Dette er en sjelden arytmiiform. Impulsdannelsen finner oftest sted i øvre del av høyre atrium, i auriklene, av og til i nedre del av høyre atrium, og kun sjeldent i venstre atrium.

På EKG diagnostiseres atrietachycardier ved at det er P-takker med varierende retning. Form og størrelse er forskjellig fra den normale P-takken. Frekvensen er vanligvis mellom 150 og 200 per minutt, og aldri over 250 per minutt.

Atrietachycardi har oftest en 1:1-overledning, men en konstant eller vekslende AV-overledning på 2:1 eller 3:1 kan forekomme. I så fall er det en atrietachycardi med blokk.

Differensialdiagnoser som må overveies er blant annet sinustachycardi. En frekvens over 150 taler mot denne diagnosen. Videre må man tenke på AV-nodal tachycardi og Wolf-Parkinson-White, men ved disse arytmiene vil P-takken alltid være retrograd, det vil si negativ i avledning II, og den vil være karakteristisk lokalisert i forhold til QRS, svært tett inntil, inni eller til og med etter QRS-komplekset. Ved en atrieflimmer vil intervallet mellom QRS-kompleksene være uregelmessig og man vil kunne se en ujevn basislinje, flimmerlinje.

Symptomene ved atrietchycardi avhenger av dens frekvens og den underliggende hjertesykdom. Enkeltstående tilfeller av denne type tachycardi kan sees i forbindelse med infeksjoner, da særlig pneumoni, og ved akutte tilstander som hjerteinfarkt og lungeemboli og postoperativt etter større inngrep i abdomen og thorax.

Non-paroksyttisk atrietchycardi kan sees ved digitalisforgiftning. Paroksyttisk atrietchycardi med blokk kan sees som et tegn på en begynnende digitalisforgiftning, og bør alltid overveies hos pasienter som behandles med digitalis. Det kan imidlertid også være et symptom på en rekke hjertesykdommer, blant annen hjerteinfarkt og cardiomyopati.

5.1.1.3. AV-nodal tachycardi

AV-nodal tachycardi er den vanligste formen for paroksyttisk supraventrikulær tachycardi. Den utgår fra AV-knuten og området rundt denne. De fleste tilfellene skyldes reentry i AV-knuten. Unntaket er non-paroksyttisk AV-tachycardi som sannsynligvis er utløst av trigget aktivitet.

Hos pasienter med denne tilstanden kan man i AV-knuten finne minst to forskjellige funksjonelle ledningsveier. En av disse, kalt den raske veien, er karakterisert av rask impulsledning og en relativt lang refraktærperiode. Den andre veien, den langsomme, har en langsom impulsledning og en kort refraktærperiode.

Ved normal sinusrytme ledes impulsene over den raske veien. AV-nodal reentry blir typisk initiert av en prematur atriepolarisering, som møter en blokkert rask vei på grunn av dennes lange refraktærperiode. Impulsen ledes gjennom den langsomme veien. Hvis dette går langsomt nok, kan impulsen ledes tilbake over den raske veien og en reentrysirkel er dannet. Siden antegrad ledning over His bunt og retrograd ledning til atriene skjer samtidig, vil P og QRS komme omtrent samtidig på EKG-et. Hos to av tre pasienter med AV-nodal reentrytachycardi er P-bølge og QRS-kompleks sammenfallende. Av de resterende vil de fleste ha en retrograd P etter QRS, mens enkelte har en retrograd P foran QRS, med RP mindre enn PR.

Hvis man har P-takker på EKG, vil disse være retrograde da ariet depolariseres i fra distalt og i proksimal retning. Dette viser seg som negative P-takker i avledninger II, III og aVF. Atriefrekvensen er som regel mellom 160 og 180 per minutt, men kan være opptil 250 per minutt.

Hos ti prosent av pasientene er reentrysirkelen reversert med antegrad ledning over den raske veien og retrograd ledning over den langsomme. Dette kalles uvanlig AV-nodal reentrytachycardi (uncommon atrioventricular nodal reentrant tachycardia) og karakteriseres på EKG av tydelige P-bølger som er inverterte i avledning II, III og aVF og et RP-intervall som er mye lenger enn PR. Denne tachycardien utløses vanligvis av en ventrikulær prematur depolarisering, og den er sjelden varig.

Differensialdiagnoser til AV-nodal reentrytachycardi er atrieflutter med 2:1-blokk. Denne kan være vanskelig å skille fra AV-nodal tachycardi. Symptomene avhenger også her av frekvens og underliggende hjertesykdom.

5.1.1.4. Multifokal atri tachycardi

Ved denne tilstanden veksler lokalisasjonen av hjertets pacemaker mellom sinusknuten og et eller flere ektopiske foci i atriet eller AV-knuten med pacemakeraktivitet. Denne arytmiformen er vanlig hos pasienter med alvorlig lungesykdom og krever sjelden behandling. Prognosen er vanligvis nokså dårlig på grunn av grunnsykdommen.

Den multifokale atri tachycardi gir en uregelmessig rytme med en frekvens fra 100 til 200 per minutt. Den ligner således på atrieflimmer, men PP-intervallet er isoelektrisk. QRS-frekvensene er ofte litt lavere enn P-frekvensene på grunn av hemmet AV-overledning. Diagnosen stilles ved at man identifiserer minst tre morfologisk ulike P-bølger, PR-intervallene varierer. Behandlingen bør rettes mot grunnsykdommen.

Årsakene til denne arytmi er venstresidig hjertesvikt, akutt hjerteinfarkt og alkoholmisbruk.

5.1.1.5. Atrieflimmer

Atrieflimmer er den nest vanligste formen for tachycardi etter sinustachycardi. En virvelstrømaktig aktivisering av atriene via multiple reentrysløyfer gir en uregelmessig basislinje, en flimmerlinje. Det sees ingen P-bølger. Uregelmessig overledning til ventrikelene gir QRS-komplekser som kommer med et karakteristisk uregelmessig uregelmessig mellomrom. QRS-ene er imidlertid smale med mindre det samtidig er en unormal ledning gjennom ventriklene. QRS-kompleksene kommer gjerne med en frekvens på 150 til 200 per minutt, men kan være lavere eller høyere.

Anfall av atrieflimmer med hurtig ventrikkelaksjon er en hyppig årsak til lungeødem ved alvorlig hjertesykdom. Kronisk atrieflimmer med hurtig ventrikkelaksjon er årsak til et spektrum av kliniske symptomer: funksjonsdyspnoe, ortopnoe, ødemer med mer. Bakgrunnen for dette er dårlig diastolisk fylning av hjertet ved hurtig ventrikkelaksjon. Symptomene avtar når frekvensen avtar.

Årsakene til atrieflimmer er mange. Enkeltstående anfall kan komme på grunn av infeksjon, akutt hjerteinfarkt, lungeemboli, sykdom i mitralklaffen, coronar hjertesykdom, hyperthyreoidisme, pericarditt, store operasjoner i abdomen og thorax, bronkoskopi, gastroskopi, hjertekateterisering, injeksjon av cholinergika og akutt alkoholbelastning.

5.1.1.6. Atrieflutter

Impulsdannelsen ved atrieflutter utgår fra en konstant impulssirkel i høyre atrium. Det gir en regelmessig rytme med en P-bølgefrekvens på 250 til 350 per minutt. Rytmen gir AV-blokk, vanligvis 2:1-blokk. EKG viser en flutterlinje med påfølgende P-takker avbrutt av regelmessige QRS-komplekser.

En viktig differensialdiagnose er sinustachycardi, spesielt ved 2:1-overledning. Årsakene er de samme som ved atrieflimmer, men atrieflutter er mer sjelden enn atrieflimmer.

5.1.2. Ventrikulære tachyarytmier

De ventrikulære tachyarytmiene kan deles inn i ventrikkeltachycardi og ventrikkelflimmer

5.1.2.1 Ventrikkeltachycardi

Ventrikkeltachycardi diagnostiseres på EKG som en regelmessig tachycardi, det vil si en frekvens over 100 per minutt, med tre eller flere slag og QRS-komplekser som varer i 0,12 sekunder eller lenger. Ventrikkeltachycardiene klassifiseres etter utseendet på EKG.

De fleste ventrikkeltachycardier har QRS-komplekser med samme form, og kalles monomorfe. De monomorfe ventrikkeltachycardiene deles inn i tre undergrupper:

1. Tilbakevendende vedvarende (Recurrent sustained)
2. Forbigående (Transient or non-sustained)
3. Repetitiv

Tilbakevendende vedvarende ventrikkeltachycardi regnes av mange som den typiske ventrikkeltachycardi. Den karakteriseres av en relativt lang rekke av ventrikulære slag (minst 30 sekunder). Reentry i unormalt/sykt ventrikkelvev eller His-grenene er den vanligste årsaken til denne arytmitypen. De fleste pasientene med slik tachycardi har coronar hjertesykdom eller akutt eller tilhelet hjerteinfarkt. Mange har ventrikulære aneurismer som danner områder med lav ledningshastighet. Ventrikkeltachycardi forekommer også hos pasienter med klaffesykdom og cardiomyopati, inkludert høyre ventrikkeldysplasi. Forbigående ventrikkeltachycardi forekommer hos friske mennesker, men de fleste tilfellene finner man blant pasienter med coronar hjertesykdom og cardiomyopati. Den defineres som en monomorf tachycardi med brede QRS-komplekser med en varighet kortere enn 30 sekunder.

Repetitiv ventrikkeltachycardi er en sjelden arytmiiform. Det er korte episoder med ventrikkeltachycardi mellom sinusrytme. Som oftest er det ingen bakenforliggende hjertesykdom. Prognosen er god. Mekanismen bak denne arytmiiformen er ukjent.

Polymorfe ventrikkeltachycardier karakteriseres av brede QRS-komplekser som forandrer form fra slag til slag. Dette er typisk for ischemisk ventrikkeltachycardi. Torsade de pointes er en periodisk form for ventrikkeltachycardi. Det typiske for denne arytmien er en stadig skiftende QRS-akse med en gradvis overgang fra overveiende positivt QRS-kompleks til et overveiende negativt. Samtidig endres amplituden av QRS med minimumsamplitude svarende til overgangen fra positivt til negativt QRS og omvendt.

Mellom anfallene av tachycardi er det som regel en eller flere av følgende:

1. Tredjegrads AV-blokk. Forut for anfallene sees ofte utvikling av abnormt høye eller dype T-takker i en ventrikulær escaperytme.
2. Langt QT-syndrom med en forlengelse av QT-tiden og som regel unormale T- og U-bølger. T-en er bred og følges av en ofte motsatt rettet unormalt dyp eller høy U-takk.

Enkelte medikamenter kan produsere arytmier, spesielt hvis de gis til pasienter med alvorlig sykdom i myocard. Pasienter med torsade de pointes kan ha hypokalemi, hypocalsemi og hypomagnesemi. De kan også ha medfødt langt QT-syndrom som er assosiert med andre abnormaliteter som dövhet. Syndromet med lang QT-tid og dövhet kalles Jervell-Lange Nilsen etter de to nordmennene som først beskrev det.

Bidireksjonell tachycardi er en undergruppe av de polymorfe ventrikkeltachycardiene. Den gjenkjennes av en karakteristisk endring av QRS-komplekset. QRS ser som oftest ut som et høyre grenblokk, og veksler mellom å vise høyre og venstre aksedeviasjon i frontalplanet. Arytmien sees bare i noen av avledningene.

Den forekommer vanligvis hos pasienter med alvorlig hjertesykdom eller med en toksisk dose av digitalis. Dødeligheten er høy.

En tidligere hypotese for årsaken til denne arytmien var at den startet i AV-knuten med alternerende grenblokk. Nyere forskning viser imidlertid at bidireksjonell ventrikkeltachycardi oppstår i ventriklene i de fleste tilfellene. Den bidireksjonelle formen er sannsynligvis et resultat av at den ventrikulære aktiveringen bruker ulike ruter fra utgangspunktet og til resten av myocard.

Den viktigste differensialdiagnosen for ventrikkeltachycardi er supraventrikulær tachycardi med breddeforøket QRS på grunn av unormal ledning i ventriklene eller en aksesorisk ledningsbunt mellom atrier og ventrikler. Det er svært viktig å kunne avgjøre hvorvidt tachycardien er ventrikulær eller supraventrikulær. Dette fordi den førstnevnte typen har en dårligere prognose enn den sistnevnte, og fordi behandlingen er ulik.

Klinisk vil en supraventrikulær tachycardi kunne stanses av carotismassasje, dette vil ikke en ventrikkeltachycardi. Videre er over 75 prosent av ventrikkeltachycardiene assosiert med AV-dissosiasjon, det vil si at atriene kontraherer mot lukkede mitral-/tricuspidalklaffer. Dette resulterer i en tilbakeflow i vena jugularis hvilket kalles en cannon A-bølge.

På EKG-et kan man blant annet skille supraventrikulær tachycardi fra ventrikkeltachycardi ved at P-bølgene i en SVT som regel vil ha et 1:1-forhold til QRS-ene. AV-dissosiasjon tyder på ventrikkeltachycardi. Et såkalt fusion beat og ventrikkelerobring, kalt capture beat, sees i praksis kun ved VT. Dette ser man når en impuls fra atriene slipper gjennom AV-knuten samtidig som en ventrikulær impuls spres gjennom ventriklene. De to impulsene vil begge depolarisere ventriklene og skape et QRS-kompleks som er delvis supraventrikulært og delvis ventrikulært.

Hvis QRS-tiden er 0,14 sekunder eller lenger, dreier det seg sansynligvis om en ventrikkeltachycardi. Venstre akse i frontalplanet tyder på det samme. R eller Rr i V1 eller rS i V6 og retrograd atrieaktivering tyder også på ventrikkeltachycardi.

En middelaldrende pasient med nyoppstått tachycardi med brede QRS-komplekser har mest sannsynlig ventrikkeltachycardi, spesielt hvis han har en historie med hjerteinfarkt. Supraventrikulære tachycardier rammer oftere yngre pasienter. Tachycardier assosiert med AV-nodal reentry eller unormale ledningsveier forårsaker som regel symptomer før den typiske alderen for hjerte-karsykdom.

Klinisk undersøkelse av en pasient med ventrikkeltachycardi vil gi en indikasjon på hvor raskt man må iverksette behandling. Det er stor variasjon i hvor påvirket pasienten er. I de fleste tilfeller er det en sammenheng mellom grad av symptomer og hjerterefrekvens. En pasient med dårlig hjertefunksjon på grunn av tidligere infarkt eller cardiomyopati kan bli kraftig påvirket ved en relativt langsom ventrikkeltachycardi med en frekvens på for eksempel 120 per minutt. Det viktigste man må undersøke, er tegn på hypotensjon, hjertesvikt, cerebral hypoksi eller myocardiischemi. Ved symptomer på noe av dette må pasienten behandles raskt med konversjon til sinusrytme, eventuelt med cardioversjon.

5.1.2.2. Ventrikkelflimmer

Ventrikkelflimmer er en preterminal hendelse. Dette er den vanligste arytmien blant voksne som får en plutselig død. Den medfører at det ikke er noe cardiac output lenger, og hjerter-lungeredning med elektrokonvertering må skje umiddelbart.

EKG viser som ved atrieflimmer en grunnlinje med mer eller mindre grove uregelmessige utslag, en flimmerlinje, uten QRS-komplekser. Man kan skille mellom grov og fin flimmer, men det har ingen klinisk betydning, og ofte er det en veksling mellom disse to typene.

Ventrikkelflimmer kan utløses i det akutte stadium av et hjerteinfarkt, som regel av en ventrikulær ekstrasystole som rammer det forutgående kompleks' T-bølge innenfor dens første to tredeler, det vil si at det kommer i ventrikkelens vulnerable fase. Ved kronisk ischemisk hjertesykdom sees derimot at ventrikkelflimmerutbrudd forutgår av en kortere eller lengre episode med ventrikkeltachycardi som mer eller mindre plutselig degenererer i en ventrikkelflimmer.

Viktigste differensialdiagnose er asystoli. Symptomene på ventrikkelflimmer kommer av at hjertets pumpefunksjon opphører. I løpet av åtte til ti sekunder får pasienten en klinisk stans med bevisstløshet⁷.

Flere kliniske og eksperimentelle studier gir resultater som støtter teorien om at reentry er mekanismen bak ventrikkeltachycardi i den kroniske/sene fasen av et hjerteinfarkt. Ca tre

prosent av pasientene som overlever det akutte hjerteinfarkt, utvikler vedvarende ventrikkeltachycardi mellom 48 timer og seks uker etter infarkt⁸.

Studier hvor man elektrofysiologisk har kartlagt hjerter under operasjoner og etter eksplantasjon, viser at mange av tachycardiene oppstår i et lite fokus ca 1-3 kvadratcentimeter stort. Histologiske undersøkelser av områder hvor man har registrert presystolisk aktivitet, viste separate soner med levende myocardfibre i infarktområdet. Disse sonene var lokalisert intramuralt og subendocardielt, og støttet teorien om at reentry oppstår via separate bunter med overlevende myocytter i overgangen mellom infarkt og den større subendocardielle muskelmassen. Ledningshastigheten i disse buntene var ca 25 centimeter per sekund. Eksperimenter viste at aksjonspotensialet i disse cellene var tilnærmet normale, men i noen tilfeller hadde de redusert amplitude og langsomt upstroke. Noen celler viste seg å ha både raskt og langsomt upstroke avhengig av impulsbølgens retning. Konklusjonen i artikkelen er at noen tilfeller av ventrikkeltachycardi etter hjerteinfarkt oppstår på grunn av en reentrysirkel som dannes i et område med to separate overlevende soner med myocard. En av disse ligger i ytterkanten av infarkt, den andre sonen er den gjenlevende subendocardielle muskelmassen⁹.

6. ARYTMOGENESE OG VENTRIKULÆR DYSFUNKSJON ETTER HJERTEINFARKT

Akutt myocardischemi kan føre til infarkt. Det kan også føre til maligne, ofte dødelige ventrikulære arytmier. Elektrofysiologiske mekanismer som er involvert, inkluderer trigget aktivitet, intramural reentry og økt automatisitet. Det at myocard mangler oksygen, fører til at ledningshastigheten går ned mens refraktærtiden går opp. Dette disponerer for arytmi. Endring i de lokale konsentrasjonene av hydrogen og kaliumioner, amfipatiske lipidmetabolitter som kan svekke funksjonen av sarkolemma og katekolaminer kan bidra til arytmier.

Ventrikulær arytmi lenge etter infarkt kan være en manifestasjon av akutt tilbakevendende ischmi i hjerter hos pasienter med alvorlig progressiv coronar hjertesykdom. Alternativt kan det komme på grunn av et anatomisk substrat som predisponerer for arytmien.

En hypotese er at maligne arytmier som oppstår lenge etter et infarkt, delvis skyldes endringer i myocardets tredimensjonale struktur og at dette har utviklet seg etter den akutte hendelsen. Disse endringene er blant annet endret antall, størrelse og tredimensjonal distribusjon av gap junctions mellom myocardcellene både i og i nærheten av den infarserte sonen.

Endret genetisk uttrykk av spesifikke gap junctionproteiner kan forekomme i skadde deler av ventriklene og bidra til de elektrofysiologiske abnormalitetene som fører til arytmogenesitet.

En typisk myocytt har 100 gap-junctions og er koblet til i snitt 11,3 andre myocytter. På grunn av cellenes lengde og fordelingen av gap-junctions vil en elektrisk impuls ledes tre ganger så raskt parallelt med cellens lengdeakse som hvis impulsen skulle ha gått vinkelrett på denne. Myocyttenes størrelse og form, den tredimensjonale sammensteningen av myocytter i ventrikkelen og distribusjonen av gap junctions er viktige determinanter for anisotrop ledning i normalt myocard.

Det er vist at hos pasienter med gjennomgått infarkt er reentry avhengig av langsom ledning gjennom fibrotiske regioner i myocard rundt arrvev. Selv om impulsledningen i slike regioner er unormal, er hvilemembranpotensialet og upstroke i aksjonspotensialet vanligvis tilnærmet normalt.

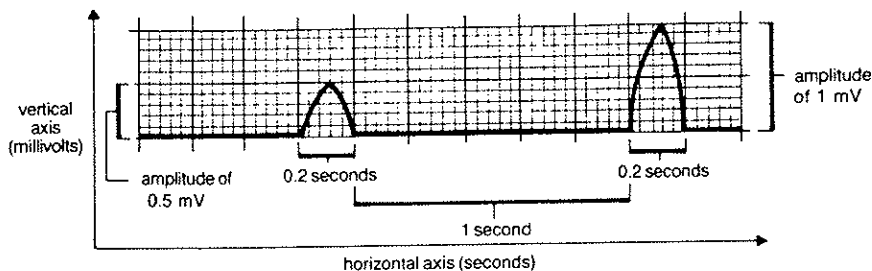
Myocytterne i den perifere delen av infarkt er separert av kollagenfibre, og det har blitt vist at de er bundet til hverandre av færre gap junctions enn normale celler. Dette gjelder hovedsakelig de gap junctions som forbinder cellense langsider. Den forventede

patofysiologiske konsekvensen av slike strukturelle endringer har blitt sannsynliggjort av observasjoner av hjerter til laboratoriedyr og pasienter. Ved sinusrytme er ledningshastigheten gjennom grensesoner tilnærmet normal. Når ventrikkeltachycardie induseres, vil impulsen typisk gå gjennom den samme regionen i en retning som er transvers på cellens lengdeakse, og ledes dårligere på grunn av nedsatt side-sidekommunikasjon. Dette kan føre til en blokk og starte en reentry¹⁰.

7. Tolkning av EKG

7.1. EKG-PAPIRET

EKG skrives ut på et rutesystem med store og små ruter. De store rutene er fem ganger fem millimeter store, mens de små er en gang en millimeter. Den horisontale akse på EKG-papiret måler tid. En liten rute tilsvare 0,04 sekunder når papiret skrives ut med en hastighet på 50 mm i sekundet. Den vertikale aksene angir spenning, en millimeter, det vil si en liten rute, tilsvare 0,1 millivolt.



Figur 3. EKG-et avtegnes i et rutesystem hvor den horisontale aksene utgjør tiden og den vertikale aksene utgjør spenningen. Tiden måles i sekunder, en millimeter/en liten rute tilsvare 0,04 sekunder, det vil si at et sekund tilsvare 25 små ruter/2,5 centimeter. Spenningen måles i volt, en millimeter tilsvare 0,1 mV. (The only ECG book you'll ever need, s 18)

7.2. AVLEDNINGENE

7.2.1. Standardavledningene

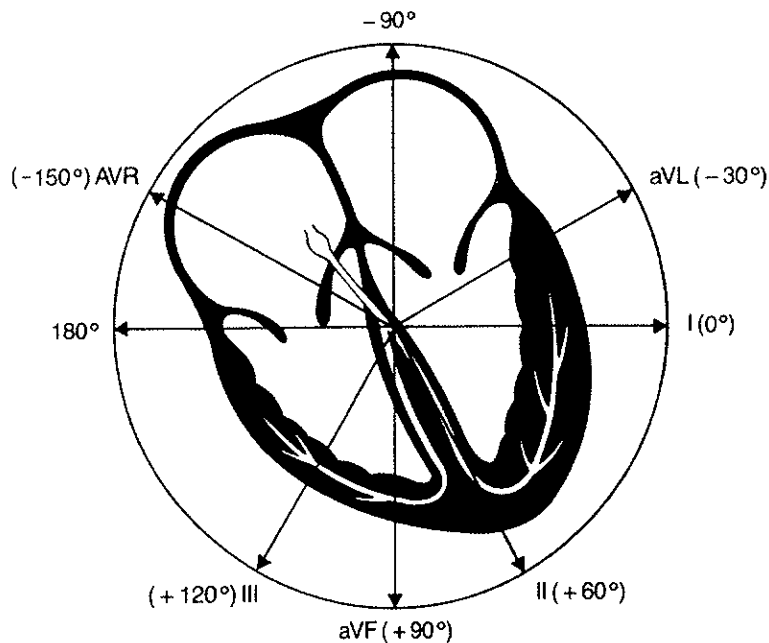
Disse avledningene ser hjertet i frontalplanet. Se figur 4.

7.2.2. Precordialavledningene

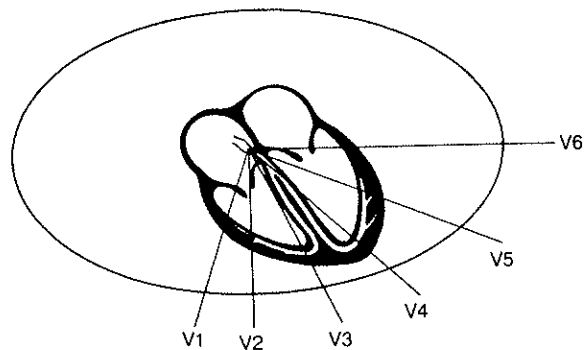
Disse ser hjertet i horisontalplanet. Se figur 5.

Avledning	Anatomisk lokalisasjon
V1, V2, V3 og V4	Fremre vegg
I, aVL, V5 og V6	Venstre side
II, III og aVF	Nedre vegg
AVR	Høyre side

Tabell 1. Tabellen viser hvilke avledninger som ser hvilke deler av hjertet. (The only..., s 44)



Figur 4. Standardavledningene, altså avledningene I, II, III, aVF, aVL og aVR, ser hjertet i frontalplanet. De ulike avledningene ser hjertet fra ulike vinkler. (The only..., s 41)



Figur 5. Precordialavledningene, V1 – V6, ser hjertet i horisontalplanet. De ulike avledningene ser hjertet fra ulike vinkler. V1 ser hjertet fra høyre side, V6 fra venstre. (The only..., s 44)

7.3. HJERTERATE

7.3.1. Frekvens

Hjertets frekvens måles mest nøyaktig ved å måle R-R-intervallet, forutsatt at rytmen er regelmessig. Frekvensen, i slag per minutt, kan regnes ut ved hjelp av følgende formel:

$$\text{Frekvens} = 3000 : R\text{-R-intervall i antall små ruter}$$

Ved en uregelmessig hjerterytme kan man telle antall QRS-komplekser i et seks sekunder langt intervall (30 store ruter) og multipliserer det med ti.

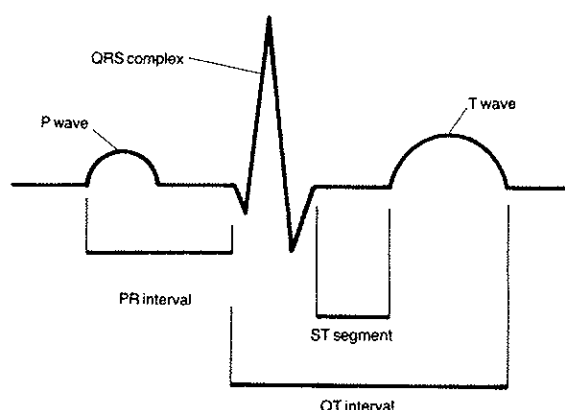
Ved hjertefrekvens mindre enn 60 per minutt har man en bradycardi, og ved frekvens over 100 per minutt har man en tachycardi.

7.3.2. Intervaller

PR-, QRS- og QT-intervallene måles bare på standardavledningene. Den lengste QT-tiden, det bredeste QRS-komplekset og den lengste PQ-tiden vil gi de sanneste intervallene.

PR-tiden er normalt mellom 0,12 og 0,20 sekunder. Den måles fra begynnelsen av en P til begynnelsen av påfølgende QRS-kompleks uavhengig av om dette begynner med en Q eller R. Et PR-intervall lenger enn 0,20 sekunder indikerer et førstegrads AV-blokk. Vanlige årsaker til førstegrads AV-blokk er ischemi, medikamentforgiftning og degenerativ sykdom. Et PR-intervall kortere enn 0,12 sekunder tyder på akselerert AV-ledning og tilstedeværelse av en bypassledning som ved WPW.

QRS-intervallet er avstanden mellom begynnelsen og slutten på QRS-komplekset. Det skal normalt være kortere enn 0,09 sekunder. En QRS-tid mellom 0,09 og 0,11 sekunder indikerer en forsinkelse i ledningen og kalles intraventrikulær ledningsforsinkelse, intraventricular conduction delay (IVCD). Ved en QRS-tid lengre enn eller lik 0,12 sekunder har man et grenblokk.



Figur 6. Figuren viser hvordan EKG-ets bølger og intervaller. Depolarisering av atriene gir P-bølgen. QRS-komplekset representerer depolarisering av ventriklene mens T-bølgen representerer repolariseringen av myocard.

QT-intervallet er avstanden fra begynnelsen av QRS-komplekset til slutten av T-bølgen. Lengden på QT-intervallet avhenger av hjertefrekvensen. Jo raskere frekvens desto kortere QT-intervall. Langt eller kort QT-intervall tyder på patologi, som regel på grunn av medikamenter, forgiftning eller elektrolyttforstyrrelser. Den enkleste metoden for å beregne QT-intervallet er å bruke en tabell. Se tabell 2.

Hjertets frekvens	Normalområde for QT-tiden		Lang QT-tid	Farlig lang QT-tid
	Lav (KQT 365)	Lang (KQT 419)	(KQT 440)	(KQT 500)
50	0,40	0,46	0,48	0,55
55	0,38	0,44	0,46	0,52
60	0,37	0,42	0,44	0,50
65	0,35	0,40	0,42	0,48
70	0,34	0,39	0,41	0,46
75	0,33	0,37	0,39	0,45
80	0,32	0,36	0,38	0,43
85	0,31	0,35	0,38	0,42
90	0,30	0,34	0,37	0,41
95	0,29	0,33	0,36	0,40
100	0,28	0,32	0,35	0,39
105	0,28	0,32	0,34	0,38
110	0,27	0,31	0,33	0,37
115	0,26	0,30	0,32	0,36
120	0,26	0,30	0,31	0,35
125	0,25	0,29	0,30	0,35
130	0,25	0,28	0,30	0,34
135	0,24	0,28	0,29	0,33
140	0,24	0,27	0,29	0,33
145	0,23	0,27	0,28	0,32
150	0,23	0,26	0,28	0,32
155	0,23	0,26	0,27	0,31
160	0,22	0,26	0,27	0,31

Tabell 2. Tabellen viser hva som er normal, forlenget og farlig forlenget QT-tid i forhold til hjertets frekvens. Jo høyere frekvens hjertet har, desto kortere blir QT-tiden. KQT = korrigert QT-tid. (12 lead ECG..., s 62)

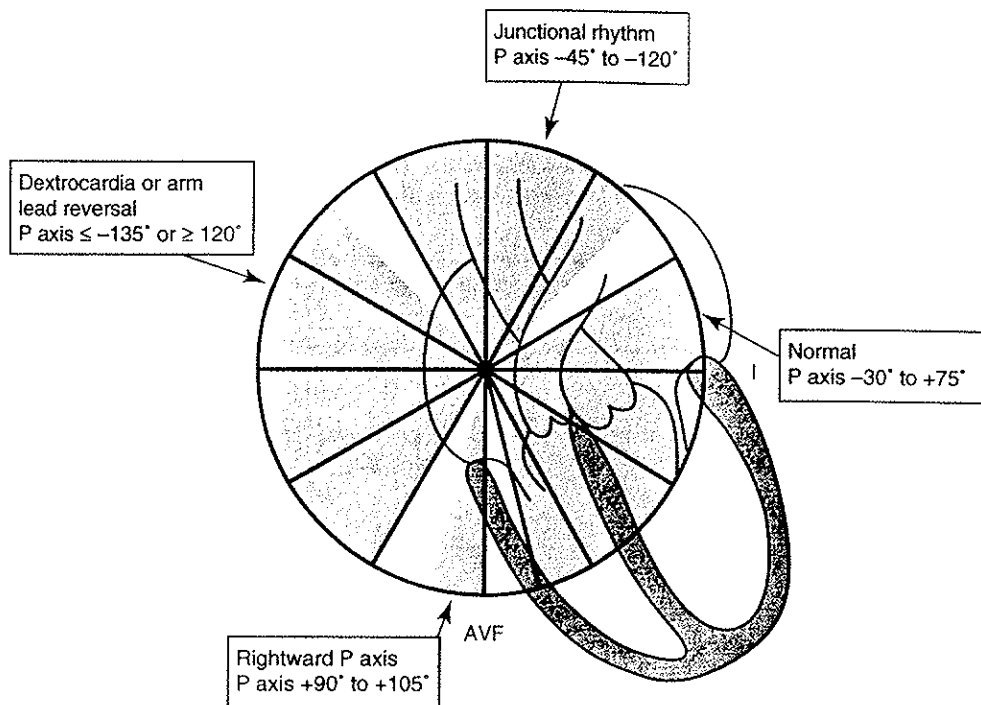
7.4. AKSER

P-aksen skal normalt være mellom -30 til 75 grader i frontalplanet. Retrograd aktivering av atriene, hypertrofi i høyre atrium, dextrocardi og feilplassering av EKG-elektroden (bytting av høyre og venstre arm) kan gi en P-akse utenfor normalområdet. Se figur 7 neste side.

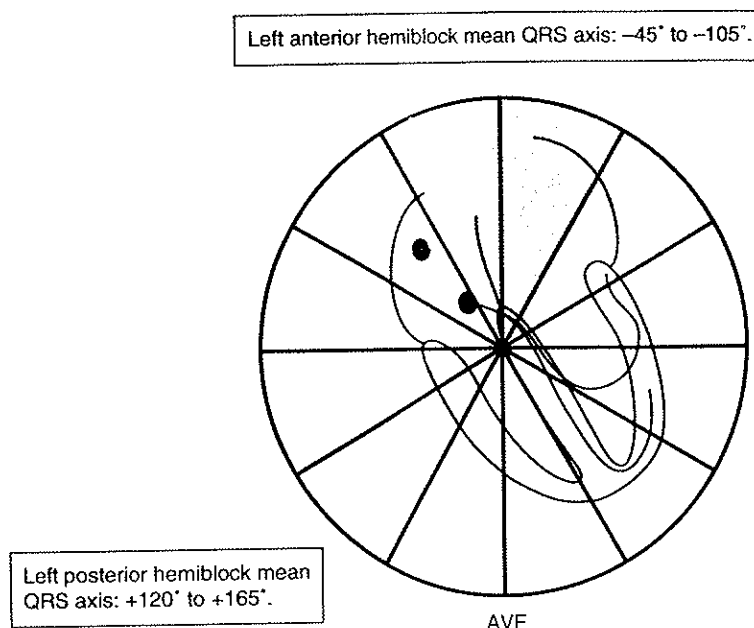
QRS-aksen er normalt mellom 0 og 90 grader, men en akse på inntil -30 grader kan også være normalt. En enkel måte for å beregne QRS-aksen, er å finne det isoelektriske QRS-komplekset blant standardavledningene, aksens står da 90 grader på denne. Deretter ser man på avledningen som står 90 grader på denne. Er denne positiv vil aksens gå mot denne, er den negativ er aksens fra denne avledningen.

For kjapt å avgjøre om QRS-aksen er normal, kan man se på avledning I og aVF. Er QRS overveiende positivt i begge avledningene, ligger den mellom 0 og 90 grader og er dermed normal. Hvis man ønsker å beregne aksens nøyaktig, må man gå ut fra hver enkelt av aksene. Man kan da komme ned på en nøyaktighet på ± 15 grader.

Hemiblokk kan diagnostiseres ved å beregne QRS-aksen. Ved et venstresidig anteriosuperiort hemiblokk aksens forflyttes opp og mot venstre i frontalplanet. Ved et venstresidig inferoposteriort hemiblokk, vil QRS-aksens flyttes ned og mot høyre. Se figur 8.



Figur 7. Figuren viser hjertet med en gradeskive påtegnet over atriene. De ulike måter atriene kan depolariseres på, gir ulike P-akser, her representert med de grå sektorene.

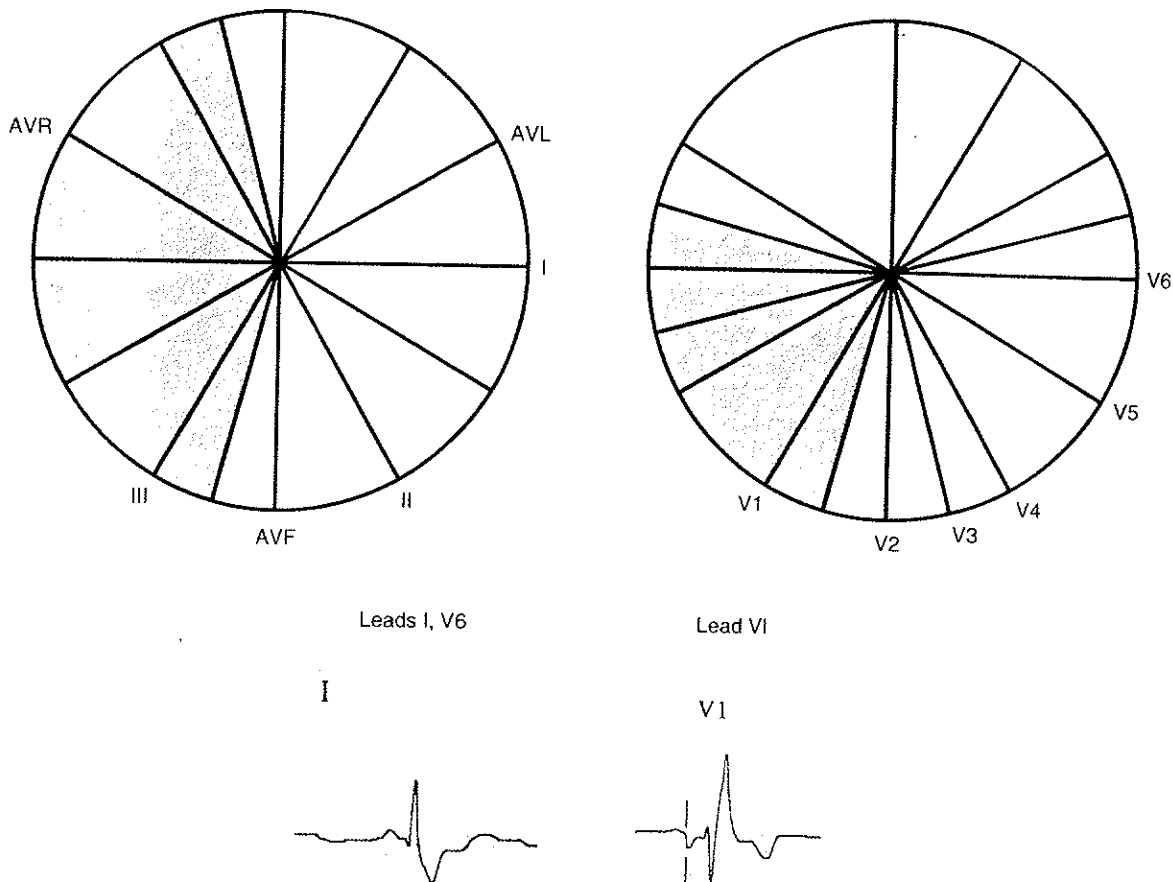


Figur 8. Figuren viser hjertet med en gradeskive over ventriklene. Et hemiblokk gir endret QRS-akse, her representert med de grå sektorene. Venstre bakre hemiblokkade gir en høyreforskjøvet QRS-akse, mens et venstre fremre hemiblokk gir venstreforskjøvet QRS-akse. (12 lead ECG..., s 162)

7.5. GRENBLOKK

Grenblokk defineres som QRS-tid lengre eller lik 0,12 sekunder på grunn av blokkering i grenene. Ved et høyre grenblokk vil siste del av QRS avspeile depolariseringen av høyre ventrikel. Aksen i sen del av QRS vil da peke mot høyre ventrikel. QRS-aksen er mindre enn 90/mer enn 90 grader i frontalplanet og mindre enn -150 /mer enn 90 grader i horisontalplanet.

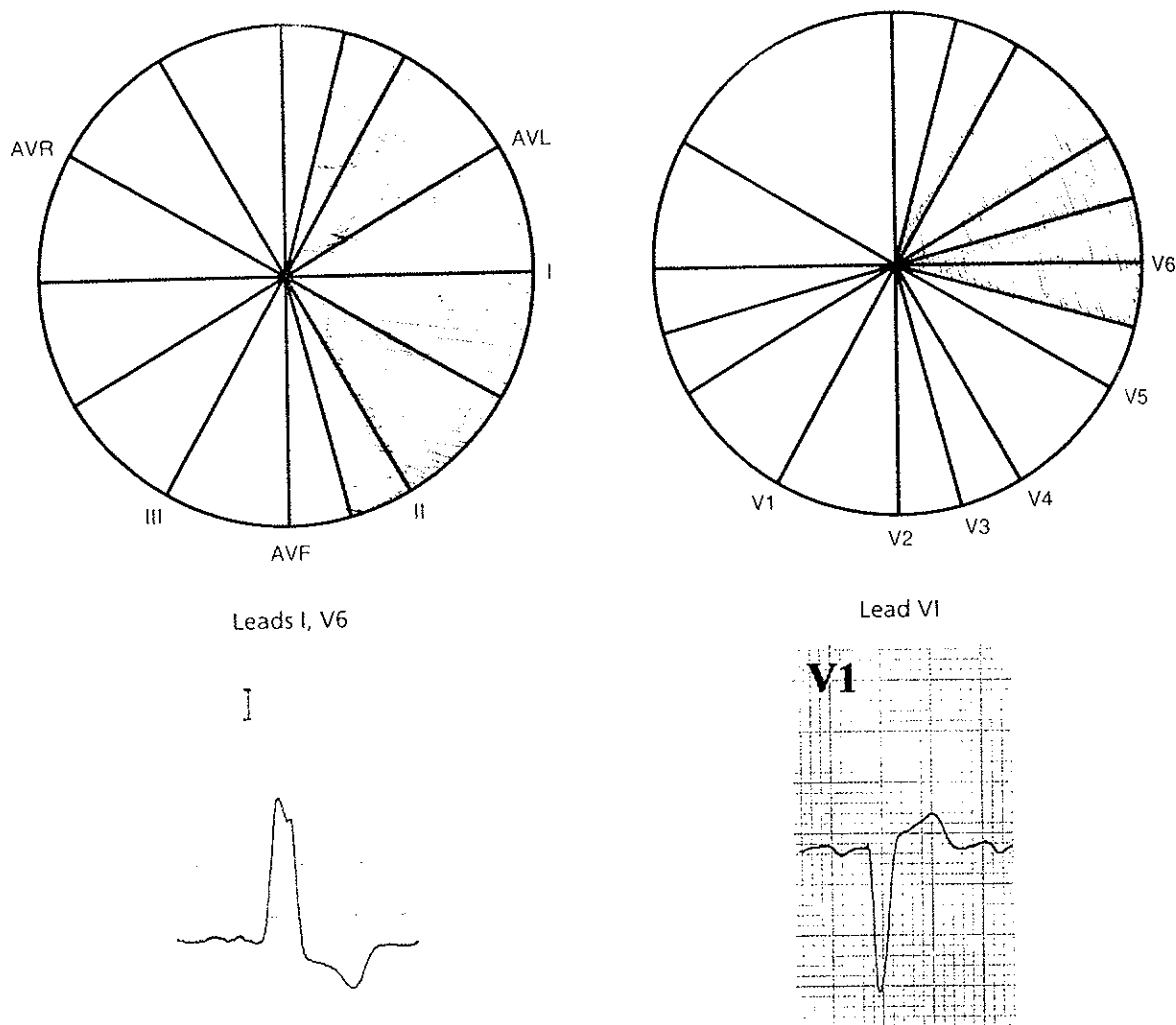
7.5.1. Høyre grenblokk



Figur 9. Ved et høyre grenblokk er QRS-aksen <-90 og >90 grader i frontalplanet (venstre sirkel), og <-165 og >105 grader i horisontalplanet (høyre sirkel). EKG-ene viser et breddeforøket QRS. (12 lead ECG..., s 181)

7.5.2. Venstre grenblokk

Ved venstresidig grenblokk vil ikke septum depolariseres på normal måte, og hele QRS blir unormalt. Siste del av QRS vil ha en akse på mer enn -90 grader og mindre enn 090 grader i frontalplanet og mer enn -90 grader og mindre enn 30 grader i horisontalplanet. Se figur 10 neste side.



Figur 10 Ved venstre grenblokk er QRS-aksen >90 og <90 grader i frontalplanet (venstre sirkel) og >75 og <15 grader i horisontalplanet (høyre sirkel). /12 lead ECG..., s 195)

7.5.3. T-akse

Myocardcellene repolariserer i motsatt rekkefølge som de depolariserer. T-aksen peker mot venstre ventrikel slik som QRS-komplekset. Ischemi er den viktigste årsaken til endret T-bølge. Ved ischemi peker T vekk fra det ischemiske området. Normal T-akse er mellom 0 og 60 grader i frontalplanet og 30 og 90 grader i horisontalplanet.

Avledninger med T-inversjon	Ischemiens lokalisasjon
II, III og aVF	Nedre vegg
I, aVL, V5 og V6	Venstre side
I, II og aVF	Apiclat
V1 og V2	Septalt
V3 og V4	Fremre vegg

Tabell 3. Tabellen viser forholdet mellom hvilken avledning som har T-inversjon, og hvor i hjertet det er ischemi. (12 lead ECG..., 221)

7.6. ST-SEGMENTET

Enhver elevasjon eller depresjon av ST-segmentet på 1 millimeter eller mer representerer en abnormalitet. Den viktigste årsaken til ST-depresjon er subendocardiell ischemi, men andre årsaker kan være grenblokk eller ventrikelhypertrofi. Hvorvidt en ST-depresjon er

signifikant eller ikke med tanke på ischemi, avhenger av ST-depresjonens form. En horisontal depresjon eller en depresjon som gradvis stiger fra QRS mot T-bølgen tyder på ischemi, en ST-depresjon som synker mot T-bølgen tyder ikke på dette. Det er et mer spesifikt tegn på subendocardiell ischemi enn T-inversjon. ST-segmentet peker fra det ischemiske området.

Avledning med ST-depresjon	Ischemiens lokalsiasjon
ST-depresjon i II, ikke ST-elevasjon i I og aVF	Subendocardiell ischemi eller infarkt inferiort, apicalt og venstre side
V3 og V4 har ST-depresjon, V2 og V5 har ikke ST-elevasjon	Subendocardiell ischemi eller infarkt septalt, anteriort og venstre side

Tabell 4. Tabellen viser forholdet mellom hvilken avledning som har ST-depresjon, og hvor i hjertet det er ischemi. (12 lead ECG..., s 268)

ST-elevasjon på mindre enn en millimeter er et uspesifikt funn. Hvis elevasjonen er mer enn en millimeter, tyder dette på totalokklusjon av en av coronararteriene. ST-segmentet peker da mot dette området. Ved lateral og anterior transmural ischemi kan det oppstå resiproke forandringer på motsatt side av hjertet i form av ST-depresjon.

Avledninger med ST-elevasjon	Ischemiens lokalisasjon
III, aVF (+/-II)	Nedre vegg
I, aVL, V5 og V6	Venstre side
I, II og aVF	Apicalt
V1 og V2	Septalt
V3 og V4	Fremre vegg

Tabell 5. Tabellen viser hvilke avledninger som viser ischemi i ulike deler av hjertet.

7.7. Q-BØLGER

De første 0,04 sekundene av QRS kan evalueres separat fra resten av QRS og gi informasjon om transmural hjerteinfarkt. Små Q-takker i avledning I og V6 et normalfunn. Det representerer depolarisering av septum. For at man skal kunne kalle det normalt, må det være mindre enn en liten rute, det vil si kortere enn 0,04 sekunder.

Q-bølger med mer enn 0,04 sekunders varighet tyder på transmuralt infarkter. Slike infarkter kan imidlertid også gi en liten R med en påfølgende dyp S. Patofysiologien bak Q-bølgen er at den infarserte myocard ikke depolariserer. Elektroden over dette området vil da kun registrere depolariseringen i motsatt del av hjertet. Denne går fra endocard og utover, retningen er altså fra elektroden og man får en negativ bølge, Q-bølgen.

Lokalisasjon av Transmural ischemi	Avledning med Q-bølge
Nedre vegg	II, III og aVF
Venstre side	I, aVL, V5 og V6
Apicalt	I, II og aVF
Uspesifikt nedre vegg	III, aVF, men ikke II
Septalt	V1 og V2
Apicalt	V3 og V4
Posterior	Høy og vid R-bølge i V1 og V''

Tabell 6. Tabellen viser hvilke avledninger ulikt lokaliserte infarkter viser seg i.

En komplett okklusjon av LAD vil gi et infarkt i septum, anteriore og laterale vegger i venstre ventrikkel. Infarkter i septum kompliseres ofte av ledningsforstyrrelser som venstre eller høyre grenblokk. Man kan ikke bruke de vanlige kriterier for å diagnostisere infarkt hos en pasient med venstre grenblokk fordi grenblokket i seg selv gir forandringer i ST-T. Et nyoppstått venstre grenblokk regnes imidlertid som infarkt hvis det stemmer overens med klinikken for øvrig.

7.8. TOLKNINGSMAL VED ARYTMIER.

Når man tolker et EKG med tanke på arytmier, bør man først finne hastigheten og se om rytmen er regelmessig. Deretter bestemmes akse for P-bølge og QRS-kompleks, og man beregner intervaller, PQ, QRS og QT. Avledningen med det lengste intervallet bør brukes da det gir den sanneste verdien.

Man identifiserer P-bølgen for å fastslå hva som styrer forkamrene. Deretter ser man på forholdet mellom P og QRS, avstand og antall P-er for hvert QRS. Ved hjelp av dette kan man avsløre eventuelle AV-blokk. Til slutt ser man på QRS-kompleksets morfologi, er det smalt/normalt eller breddeforøket. Hvis det er bredere enn normalt, må man ta stilling til om det foreligger et grenblokk, ventrikulære slag eller aberant ledning og lignende.


Videre kan det være lurt å bruke lange EKG-strimler for å avsløre arytmier. Øsofagus-EKG kan brukes for å få en bedre oversikt over den elektriske aktiviteten i atriene. Man kan også bruke langtidsregistreringer, arbeids-EKG og annen elektrofysiologisk testing ved arytmiutredning.

Ved tolkningen av EKG-er i denne oppgaven, er ovenfornevnte tolkningsmal brukt i den grad det har vært hensiktsmessig.

8. KILDER

- ¹ M. S. Thaler, The only EKG book you'll ever need. Lippincott Williams & Wilkins, 3. utgave 1999, side 96, kap 3
- ² B. Sigurd & E. Sandøe, Klinisk elektrokardiologi, Publishing Partners Verlags GmbH, 1. utgave 1991, s 36, kap 3
- ³ M. S. Thaler, The only EKG book you'll ever need. Lippincott Williams & Wilkins, 3. utgave 1999, side 105, kap 3
- ⁴ A. L. Waldo, A. L. Wit, Mechanisms of cardiac arrhythmias, The Lancet, 1993, vol 341, s1189-1193
- ⁵ A. M. Katz, Cardiac ion channels, The New England Journal of Medicine, 1993, vol 328, s 1245-1251
- ⁶ M. S. Thaler, The only EKG book you'll ever need. Lippincott Williams & Wilkins, 3. utgave 1999, side 98, kap 3
- ⁷ B. Sigurd & E. Sandøe, Klinisk elektrokardiologi, Publishing Partners Verlags GmbH, 1. utgave 1991, s 124-186, kap 6
- ⁸ de Bakker et al, Reentry as a cause of ventricular tachycardia in patients with chronic ischemic heart disease, electrophysical and anatomic correlation, Circulation vol 77, no 3 mars 1988, s589-605
- ⁹ Wellem, Bary, van Agt & Brugada, Medical treatment of ventricular tachycardias: considerations in the selection of patients for surgical treatment, AMJ Cardiology, 49, 186, 1982
- ¹⁰ J. E. Saffitz et al, Arrhythmogenesis and ventricular dysfunction after myocardial infarction. Is anomalous cellular coupling the elusive link?, Circulation, vol 87, mai, 1993, s 1742-1745
- ¹¹ Fauci m. fl., Harrison's Principles of internal medicine, McGraw-Hill, 14. utgave 1998, s 1254
- ¹² Fowler, Clinical Electrocardiographic Diagnosis, Lippincott Williams & Wilkins 2000


(BA) 84 APR 89 8352 14 II HR 48 MBP 153/98(102)



EKG nummer 1 har en frekvens på 50/minutt. QRS-bredden er på 0,10 sekunder. P-bølgene kommer regelmessig, men PQ-tiden øker fra gang til gang, før det kommer en P som ikke etterfølges av et QRS. Enkelte av P-ene "ligger inne i QRS-komplekset". QRS-ene har normal form hvilket tyder på at de styres via AV-knuten, men de kommer ikke regelmessig.
Konklusjon: AV-blokk grad II type 1 (Wenchebach).

270112 II HR 54 NBP 155/74(95)

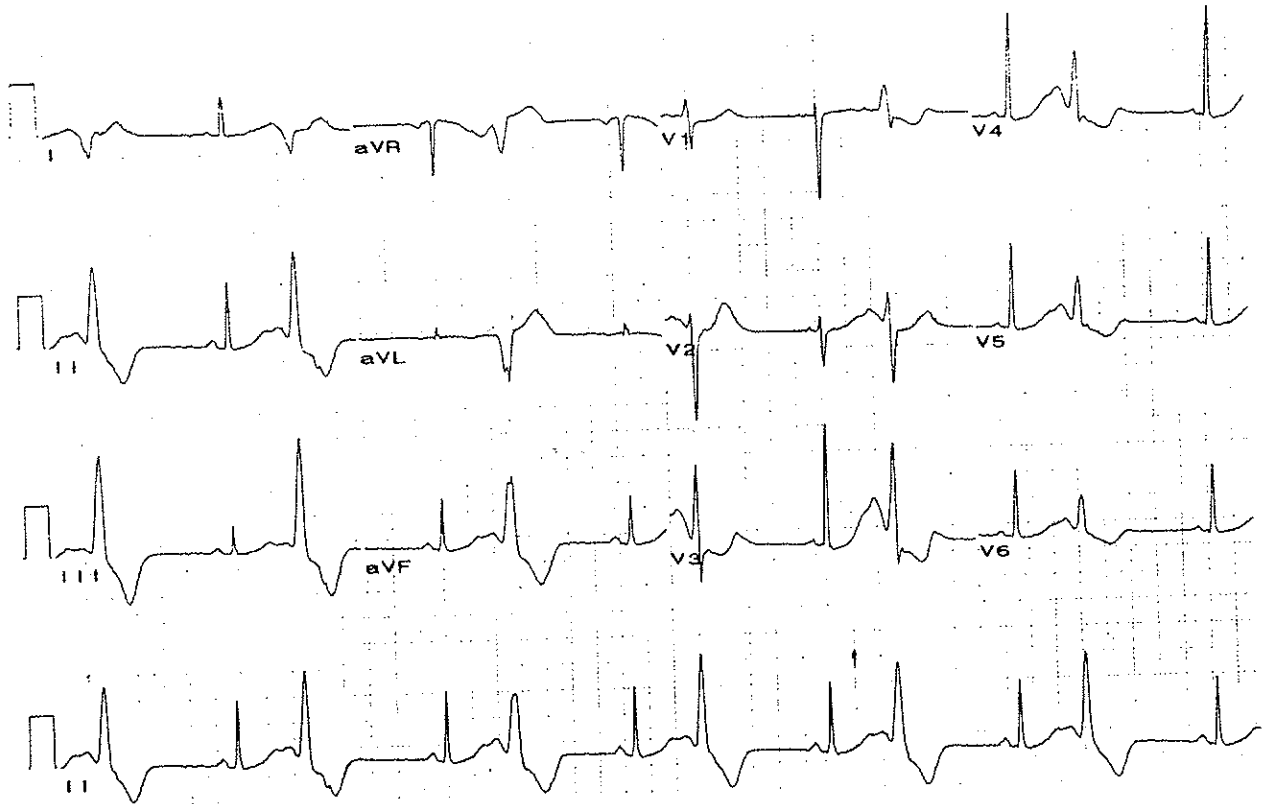
08A> 21 MAR 89 1644 A 2



EKG nummer 2 viser flere rytmer som etterfølger hverandre. Først sees en regelmessig rytme med brede QRS-komplekser som ved ventrikkeltachycardi. Denne skifter så til en rytme med varierende amplitude, men fortsatt med brede QRS-er. Denne rytmen varierer fra å være positivt dominert til å bli negativt dominert som ved torsade de pointes.

Til slutt ender det opp med en rytme med tydelige P-bølger og en frekvens på 54/minutt. PQ-tiden er 0,12 sekunder, QRS-tiden 0,08 sekunder mens QT-tiden er 0,56 sekunder hvilket er en lang QT-tid frekvensen tatt i betraktning. Det sees også et enkelt, bredt QRS-kompleks med en varighet på 0,16 sekunder, ventrikulære ekstrastole.

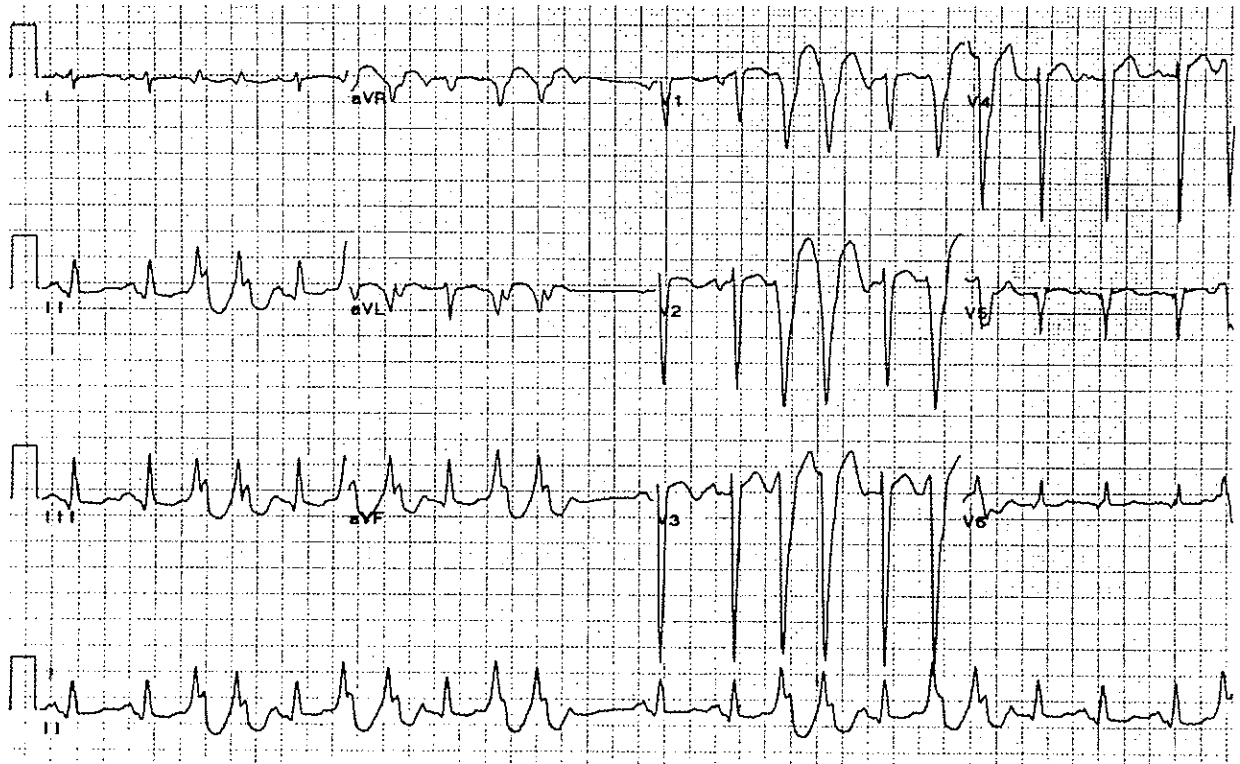
Konklusjon: Ventrikkeltachycardi som går over til torsade de pointes som går over til vanlig sinusrytme med en ventrikulær ekstrastole. Differensialdiagnoser vil være polymorf ischemisk ventrikkeltachycardi og preeksitert atrieflimmer.



EKG nummer 3 viser en rytme med vekslende sinusrytme (med tydelige P-bølger etterfulgt av smale QRS-er) og brede, ventrikulære slag uten P-bølge foran, altså en bigemini. Frekvensen er 80/minutt, hvilket her vil gi en pulsfrekvens på 40. For øvrig er det lang QT-tid, 0,53 sekunder. En mulig mekanisme for dette kan være trigget automatisitet som det ventrikulære slaget. P-bølgen som kommer rett etter overledes ikke da AV-knuten fortsatt er i refraktærperioden.

Konklusjon: Bigemini

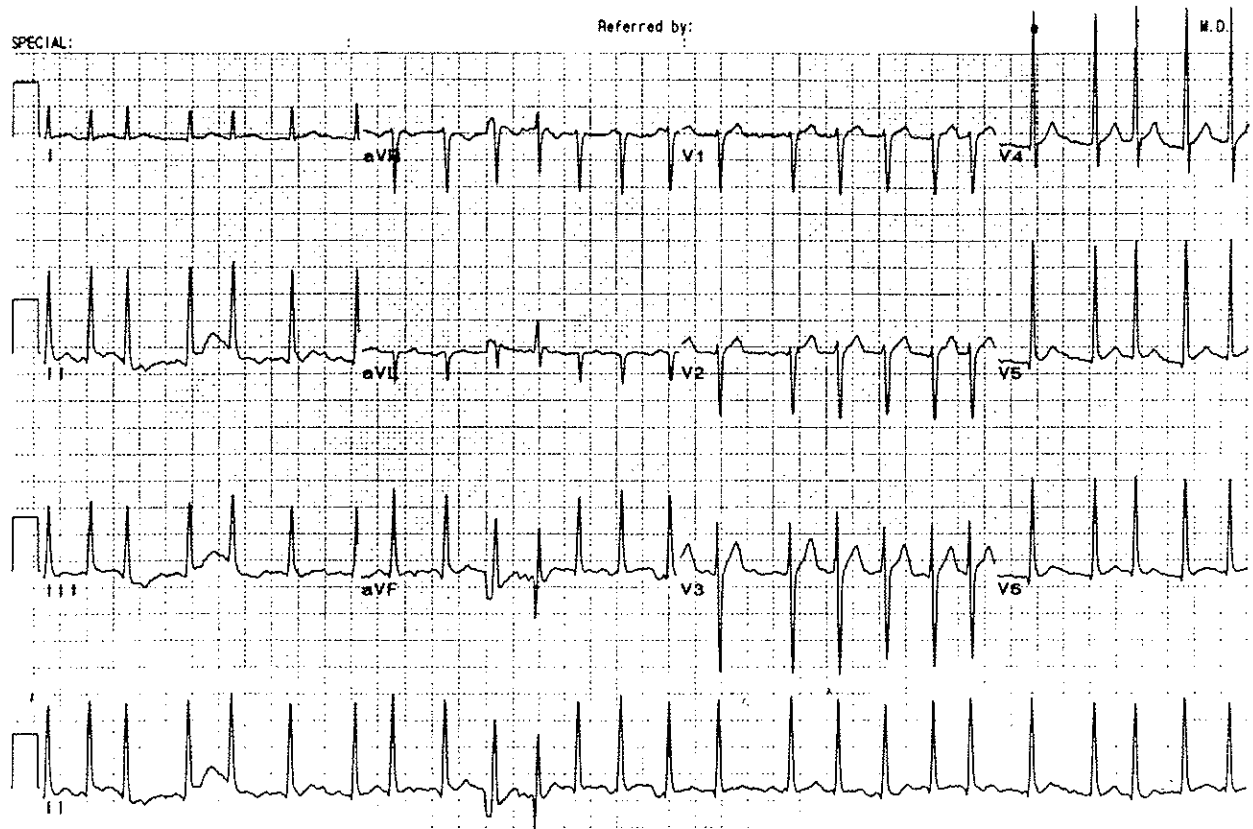
Kilde: Clinical electrocardiographic diagnosis.



EKG nummer 4 har en uregelmessig frekvens på 130/minutt. QRS-aksen ligger mellom 90 og 120 grader. QRS-tiden er 0,24 for de fleste depolariseringene, hvilket er lengre enn normalt. Det sees imidlertid enkelte smale QRS-komplekser, såkalte ventrikkelerobringer/capture beats.

Konklusjon: Salver med ventrikkeltachycardi med AV-disosiasjon og ventrikkelerobringer.

Kilde: Clinical electrocardiographic diagnosis.

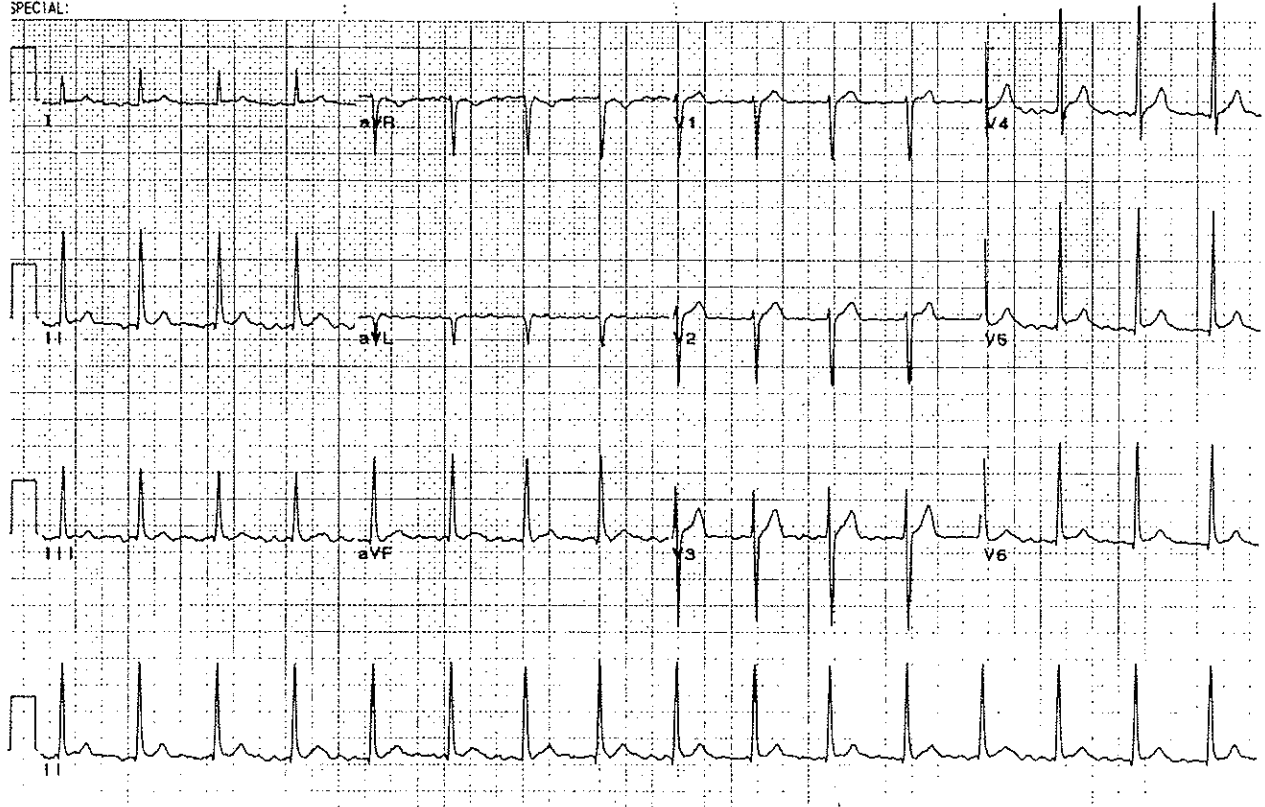


EKG nummer 5 har en frekvens på 160/minutt. Det sees ingen tydelige P-er, kun en flimmerlinje. QRS-ene er 0,08 sekunder lange og ser like ut, men de kommer med uregelmessig mellomrom. QRS-aksen er mellom 0 og 90 grader.

Konklusjon: Atrieflimmer med uregelmessig AV-overledning.

Kilde: Clinical electrocardiographic diagnosis.

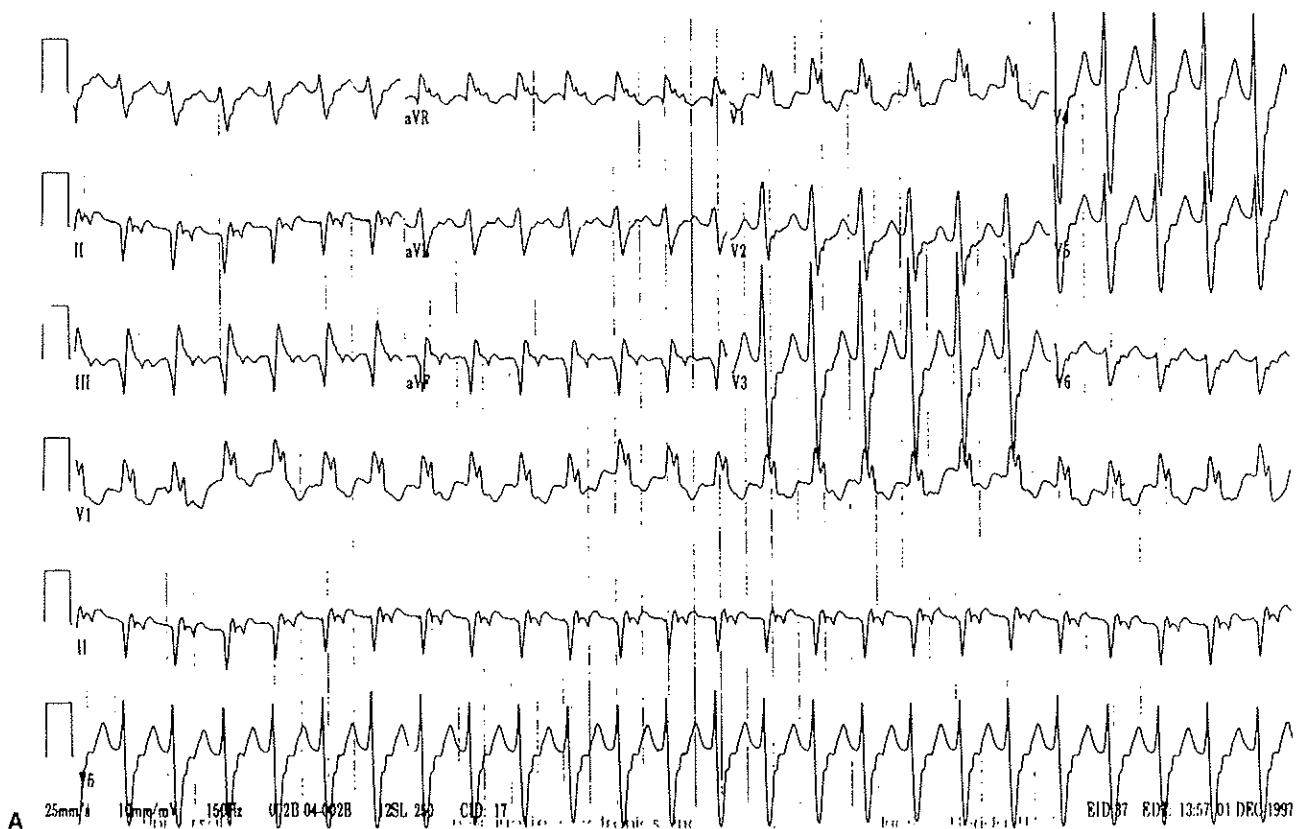SPECIAL:



EKG nummer 6 har en frekvens på 107/minutt. Heller ikke her sees noen P-bølger, kun en flimerlinje. QRS-ene er smale, 0,08 sekunder, og QRS-aksen ligger mellom 0 og 90 grader. QRS-kompleksene virker å komme med regelmessig mellomrom, hvilket tyder på at det er totalblokk med akselerert nodalrytme. Dette sees ofte ved digitalisforgiftning. Hvis frekvensen hadde vært regelmessig og langsom, hadde det vært en atrieflimmer med totalblokk og ventrikulær escaperytme.

Konklusjon: Atrieflimmer med totalblokk og akselerert nodalrytme.

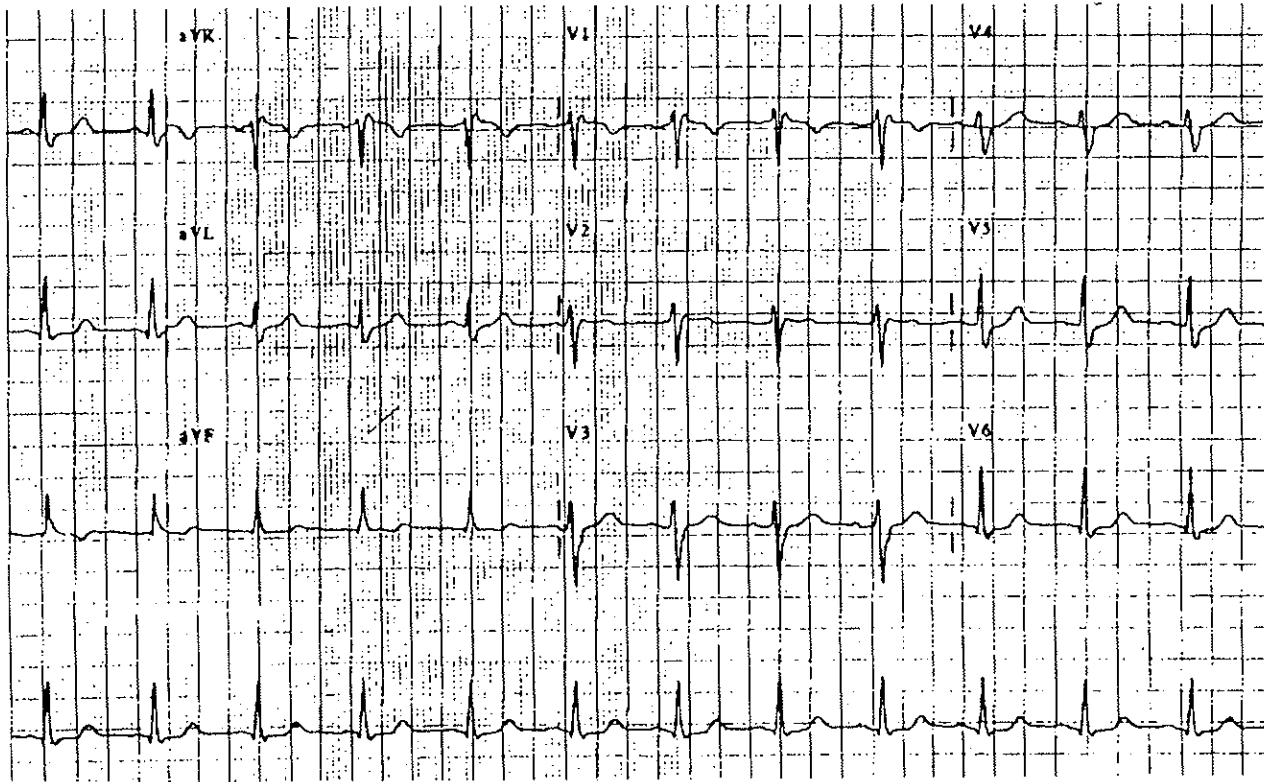
Kilde: Clinical electrocardiographic diagnosis.



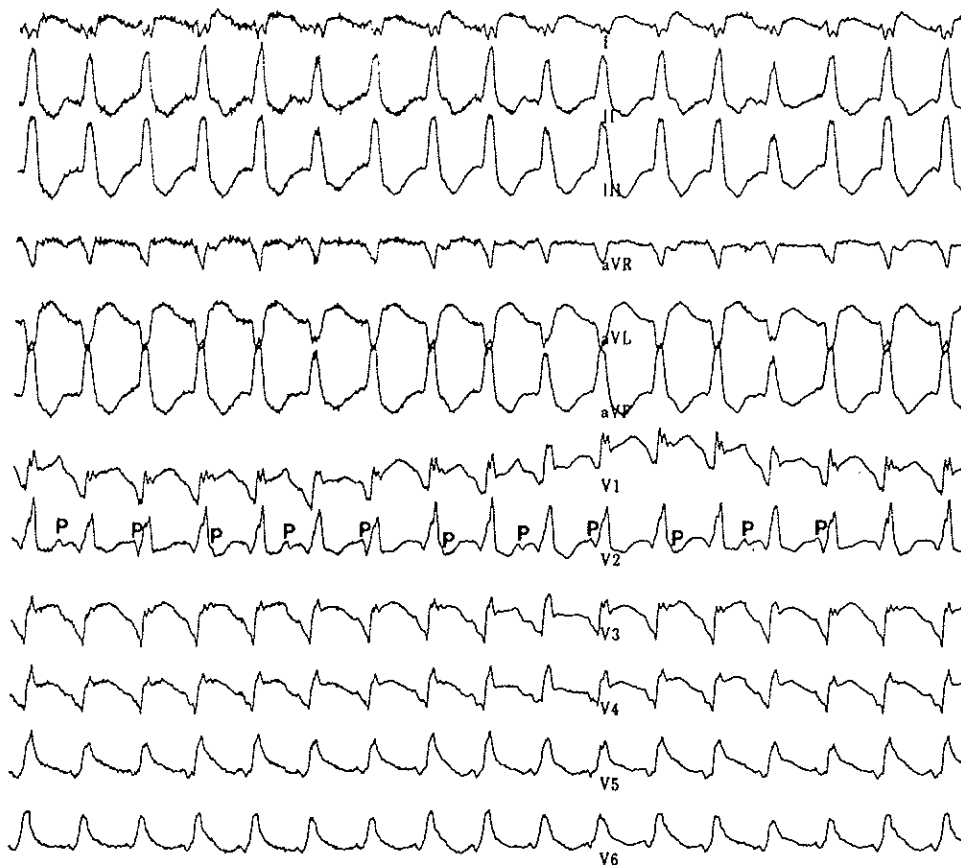
EKG nummer 7 har en frekvens på 160/minutt. QRS-aksen er ca -110 grader. QRS-kompleksene er bredere enn normalt, men ser likt ut fra gang til gang. I V1 sees RSR'-mønster hvilket tyder på høyre grenblokk. En differensialdiagnos ved et slik EKG vil være atrietchycardi med abersasjon.

Konklusjon: Høyre grenblokk.

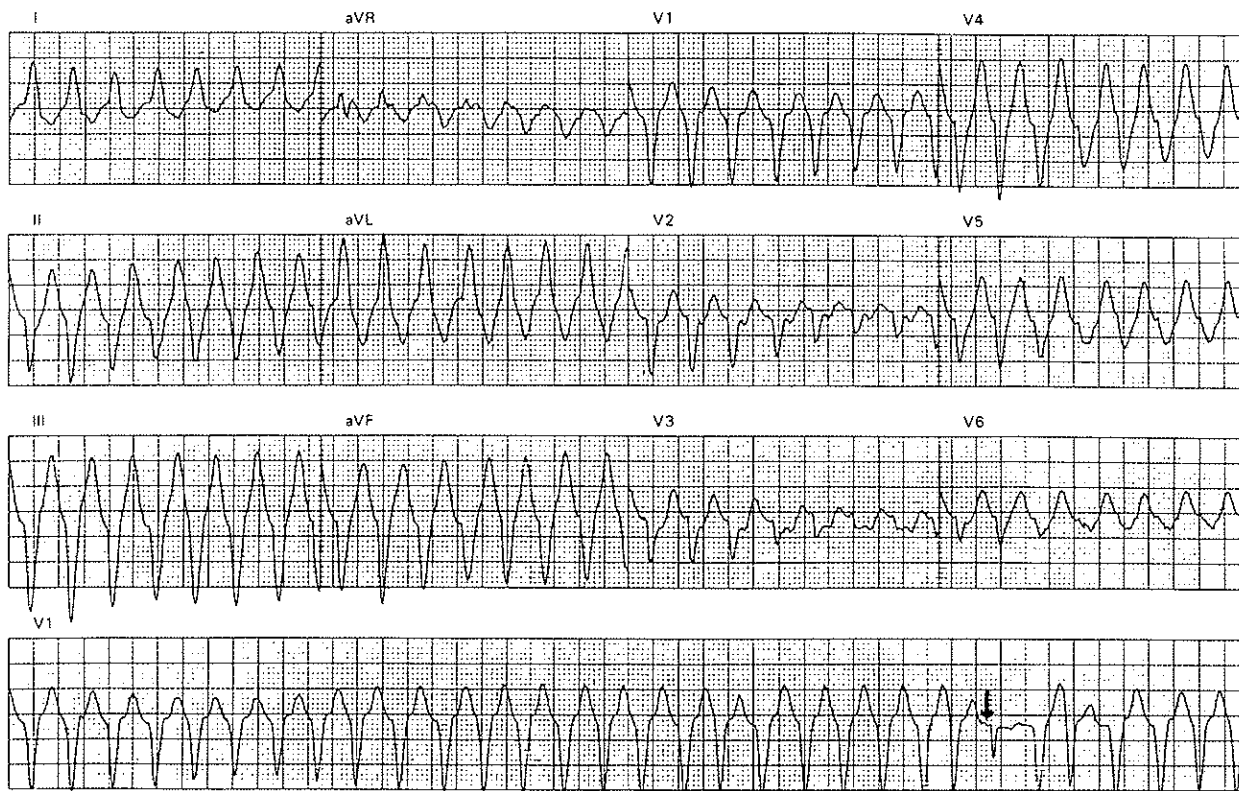Kilde: Clinical electrocardiographic diagnosis.



EKG nummer 8 har en frekvens på 83 per minutt. P-aksen er normal, og QRS-aksen er ca 60 grader. I V1 sees en R'-bølge hvilket kan tyde på en inkomplett høyre grenblokk. PQ-tiden er 0,12 sekunder, QRS-tiden er 0,08 sekunder og QT-tiden er 0,28 sekunder hvilket er normalt med tanke på frekvensen. Det er et regelmessig 1:1-forhold mellom P og QRS.
Konklusjon: Sinusrytme med mulig inkomplett høyre grenblokk.
Kilde: Clinical electrocardiographic diagnosis.



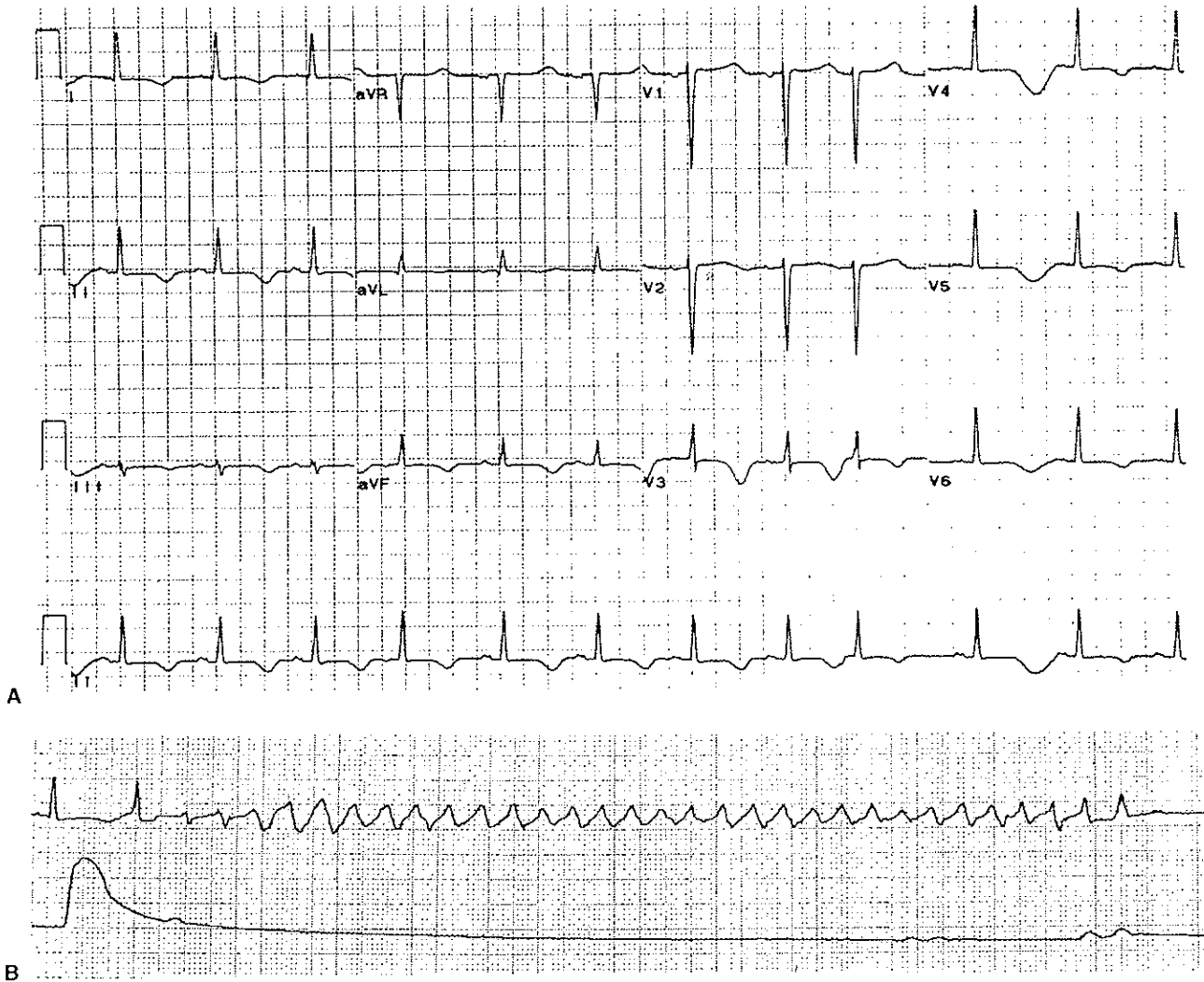
EKG nummer 9 viser brede, regelmessige QRS-komplekser med høy frekvens. Det sees P-bølger, men det er ingen sammenheng mellom P og QRS.
Konklusjon: Ventrikkeltachycardi med AV-dissosiasjon.
Kilde: Clinical electrocardiographic diagnosis.



EKG nummer 10 har en frekvens på 214/minutt. Det sees ingen P-bølger. QRS-kompleksene er brede og har abnorm form, men de kommer regelmessig. Det er for øvrig avmerket et capture beat som er et tegn på ventrikkeltachycardi.

Konklusjon: Ventrikkeltachycardi.

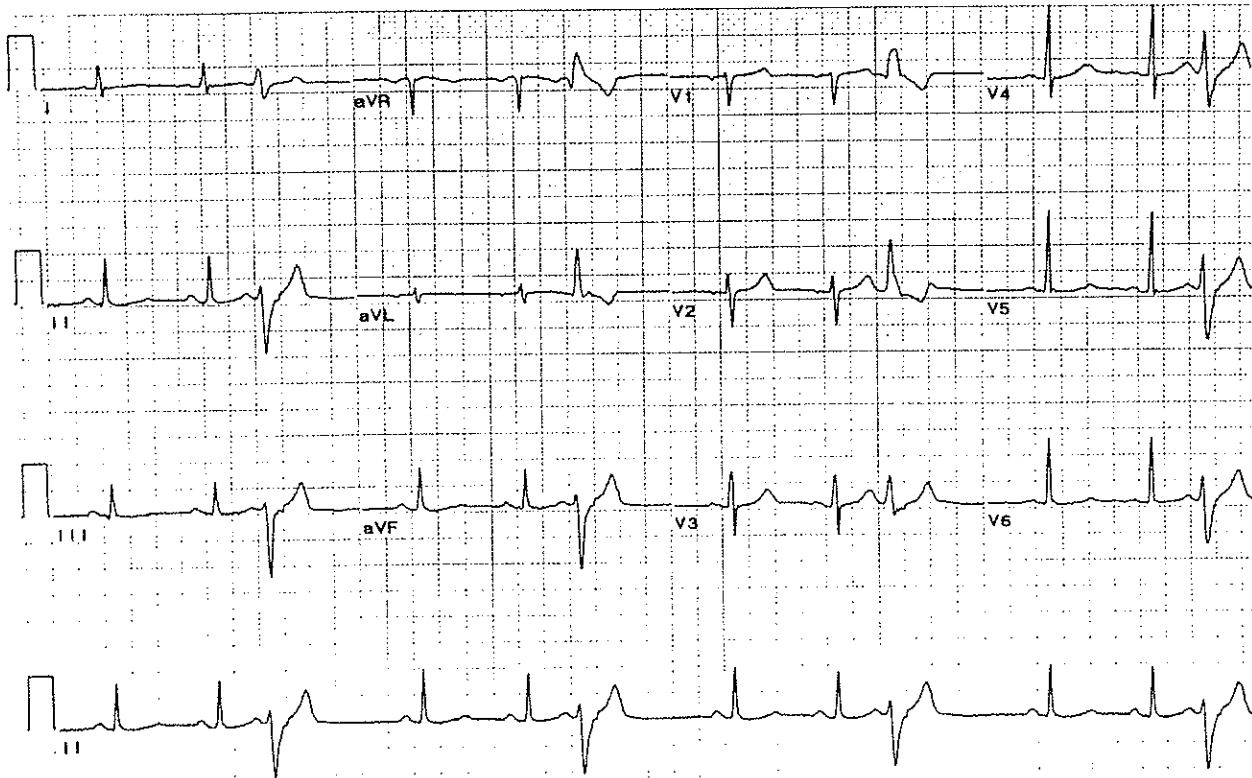
Kilde: Clinical electrocardiographic diagnosis.



EKG nummer 11 har en frekvens på 68 per minutt. Det er normal P-akse, og QRS-aksen er 30 grader. Pq-tiden er 0,16 sekunder, QRS-tiden 0,08 sekunder og QT-tiden er 0,52 sekunder hvilket er for langt når frekvensen er 68 per minutt. Hver P-bølge etterfølges av et QRS-kompleks, og QRS-kompleksene har normal form. Det sees også et prematurt slag som initieres i atriene. Rytmen går så over til en torsade de pointes (det nederste EKG-et) med varierende amplitude. QRS-ene veksler da mellom å være positive og negative.

Konklusjon: Sinusrytme med lang QT-tid som etterfølges av en torsade de pointes.

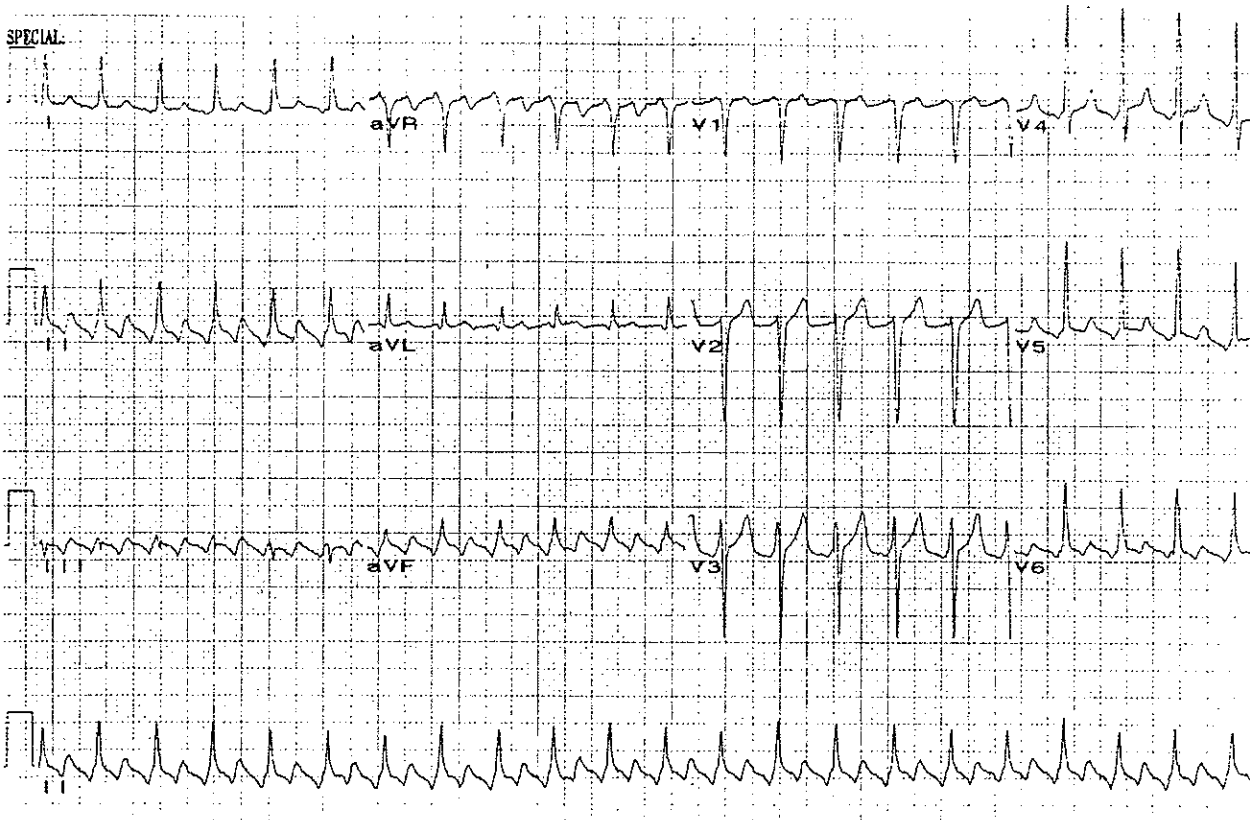
Kilde: Clinical electrocardiographic diagnosis.



EKG nummer 12 har en frekvens på 71 per minutt. Det er to sinuslag som etterfølges av et ventrikkelslag, dette mønsteret gjentar seg regelmessig. Sinuslagene har P-bølger med normal akse, en PQ-tid på 0,12 sekunder og en QRS-bredde på 0,08 sekunder. De ventrikulære slagene har en QRS-tid på 0,16 sekunder. P-bølgene kommer etter QRS, og de er negative i avledningene II, III og aVF hvilket viser at atriene aktiveres retrograd.

Konklusjon: Trigemini med retrograd atrieaktivering.

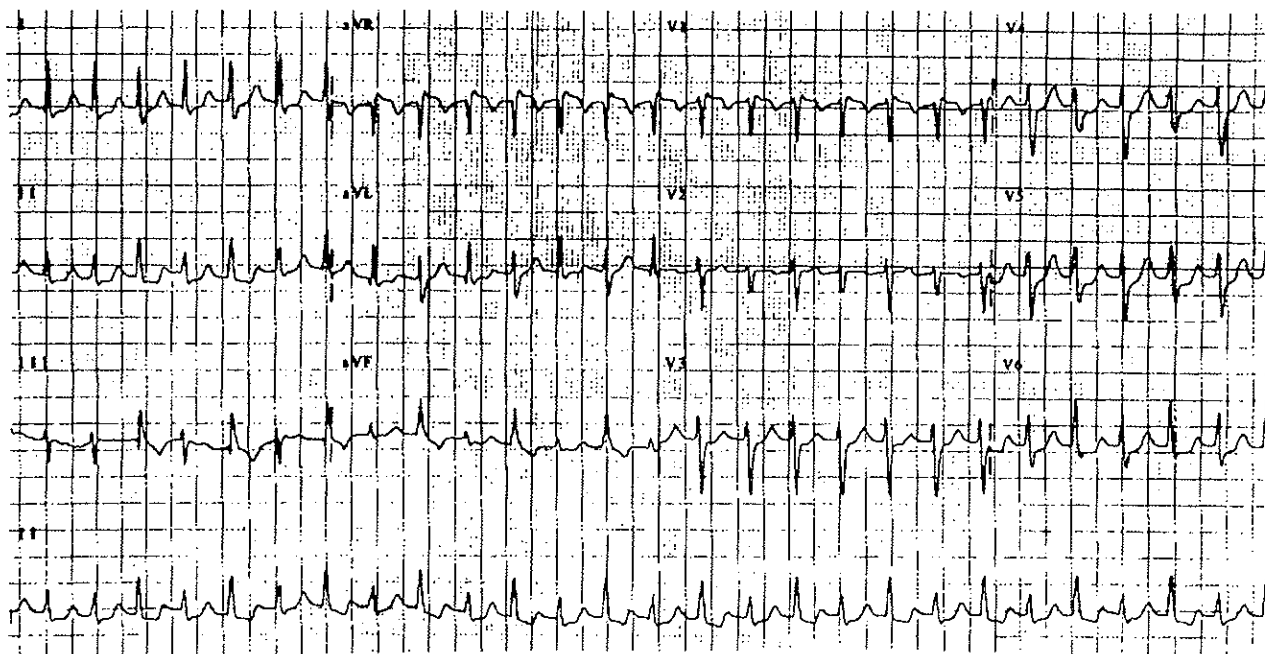
Kilde: Clinical electrocardiographic diagnosis.



EKG nummer 13 har en frekvens på 136. Det sees en sagtagget grunnlinje, og QRS-ene er smale og kommer regelmessig. De har en akse på 30 grader. Forholdet mellom P og QRS er 2:1.

Konklusjon: Atrieflutter med 2:1-overledning.

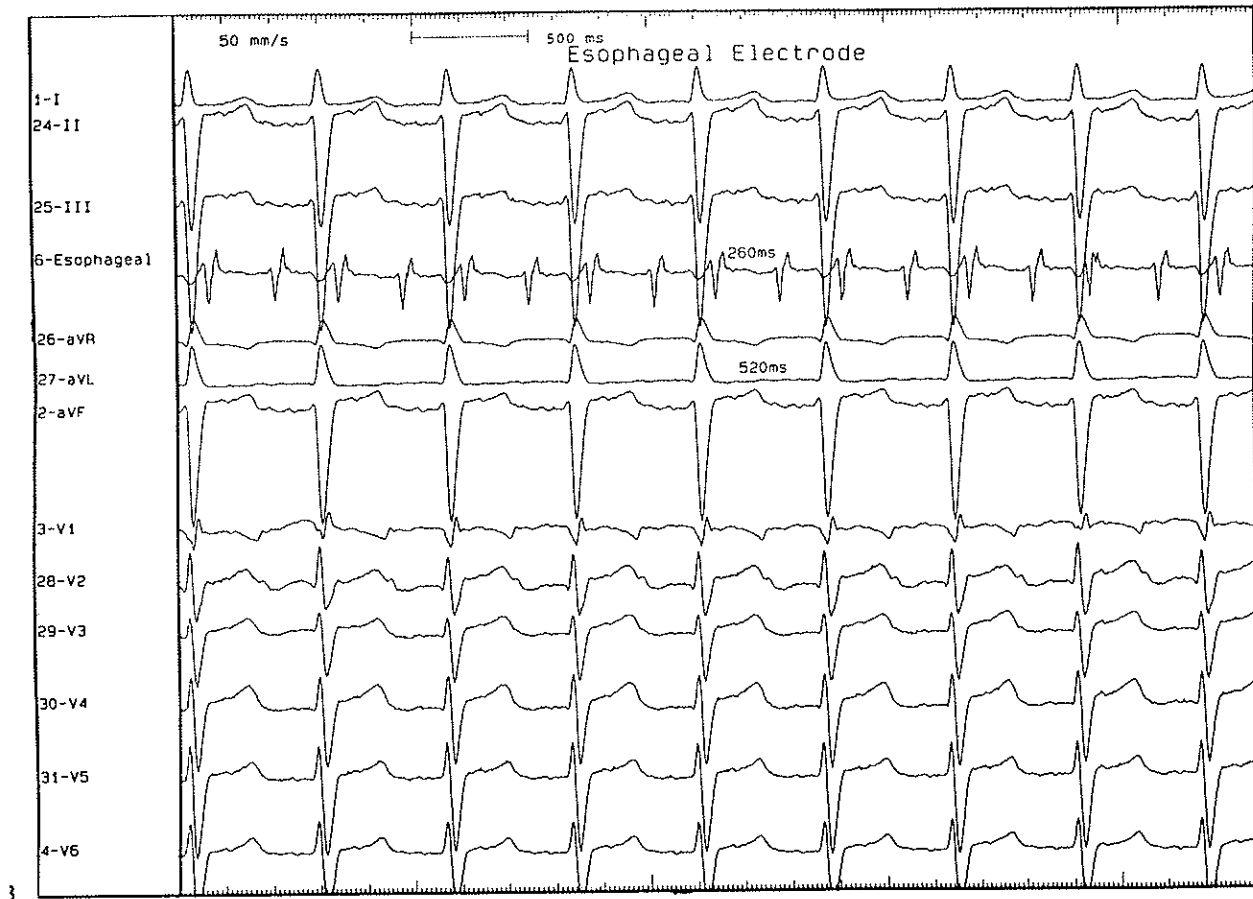
Kilde: Clinical electrocardiographic diagnosis.



EKG nummer 14 har en frekvens på 180. QRS-aksen varierer fra 30 til 60 grader fra QRS til QRS. QRS-tiden er ca 0,08 sekunder. Det sees ingen tydelige P-bølger, men de kan ligge inne i QRS-komplekset (dette vil kunne avsløres av et øsofagus-EKG).

Konklusjon: AV-nodal reentrytachycardi eller supraventrikulær tachycardi med intermitterende aberasjon i forholdet 2:1.

Kilde: Clinical electrocardiographic diagnosis.

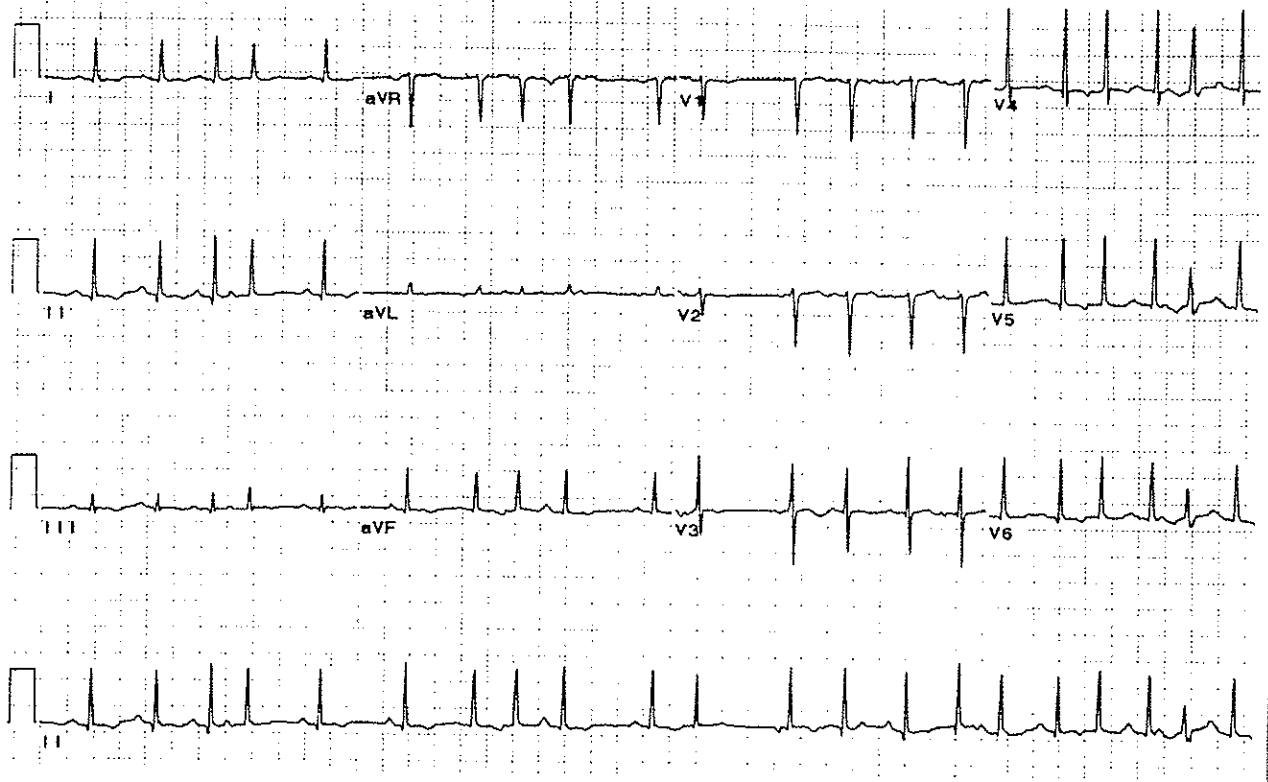


3

EKG nummer 15 er et øsofagus-EKG. Frekvensen er 107 per minutt. QRS-kompleksene er 0,08 sekunder lange og har en aksens på ca -60 grader. P-bølger kan kun sees i V1 og V2. På øsofagus-EKG-et ser P-bølgen ut som et lite "QRS". Det er to P-er for hver QRS, det er altså et 2:1-blokk.

Konklusjon: atrietchycardi med 2:1-blokk.

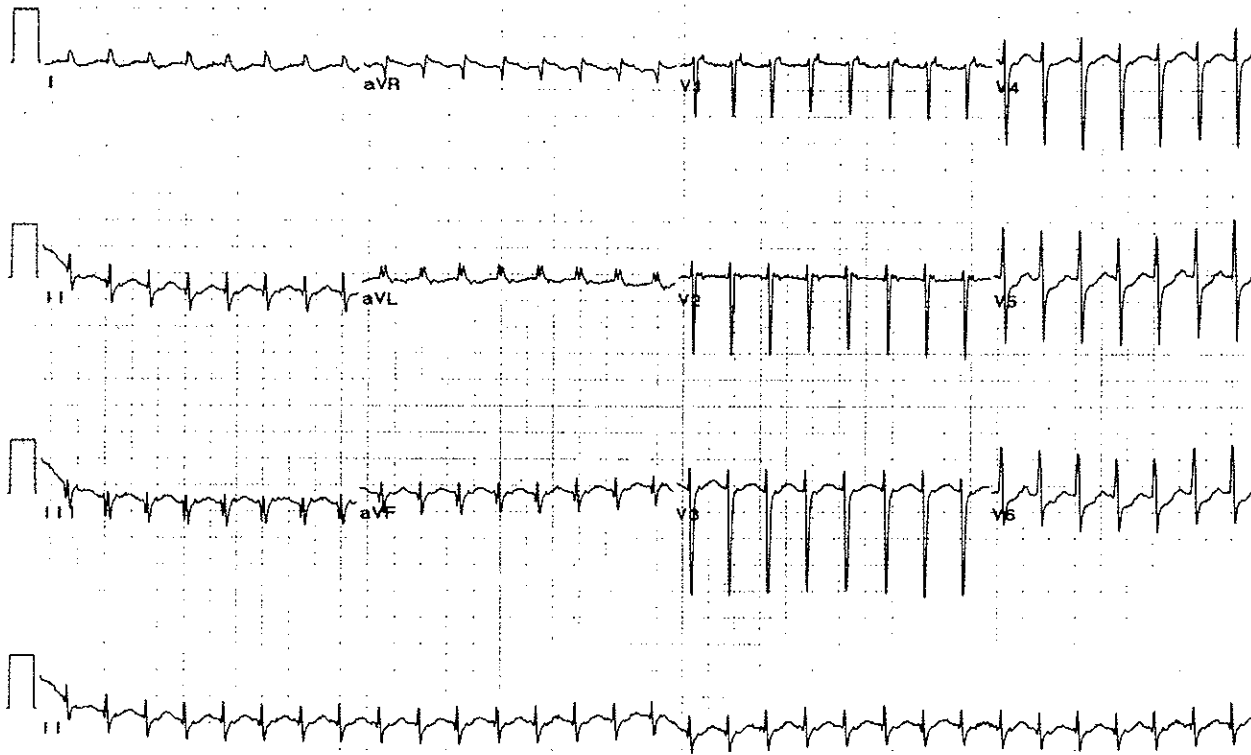
Kilde: Clinical electrocardiographic diagnosis.



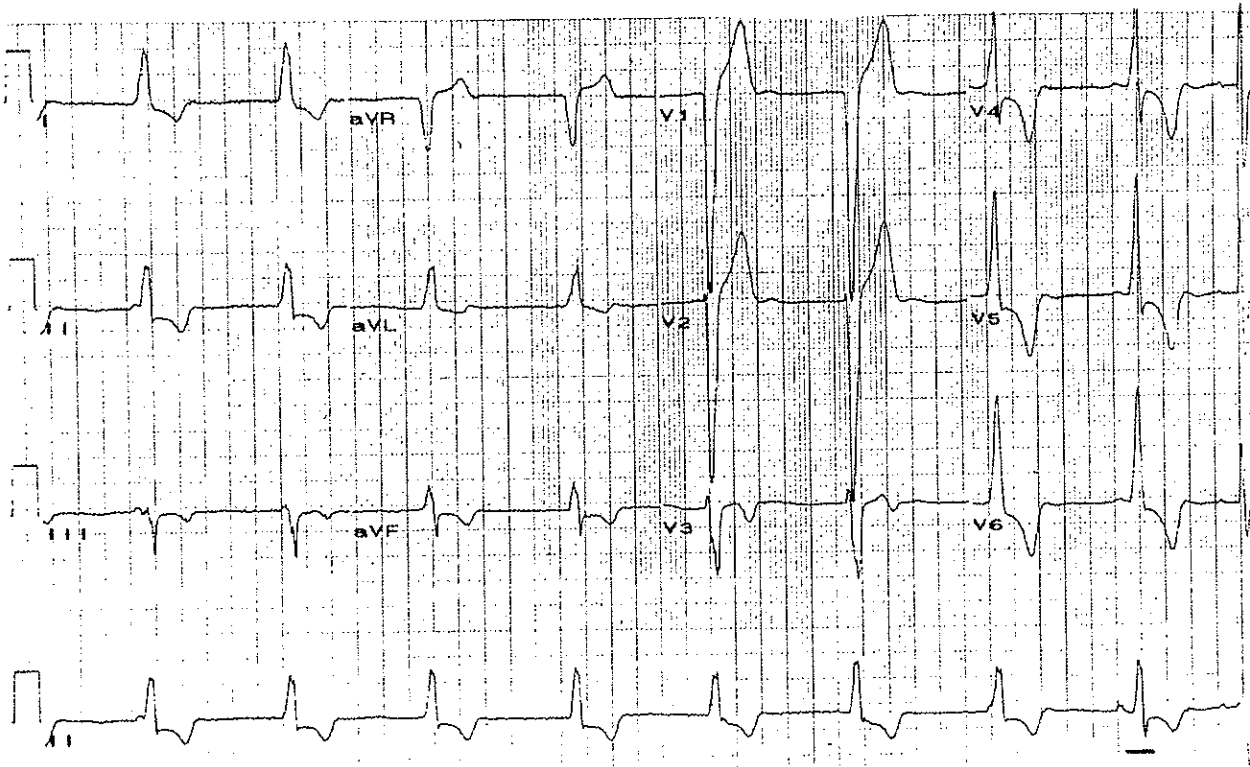
EKG nummer 16 har en frekvens på ca 130 per minutt. P-bølgene har normal akse og QRS-aksen er mellom 0 og 90 grader. QRS-ene har en varighet på 0,06 sekunder. PQ-tiden varierer fra depolarisering til depolarisering, og P-bølgenes morfologi varierer hvilket tyder på en multifokal atrietchycardi.

Konklusjon: Multifokal atrietchycardi. Differensialdiagnose: multiple atriale ekstrasystoler.

Kilde: Clinical electrocardiographic diagnosis.



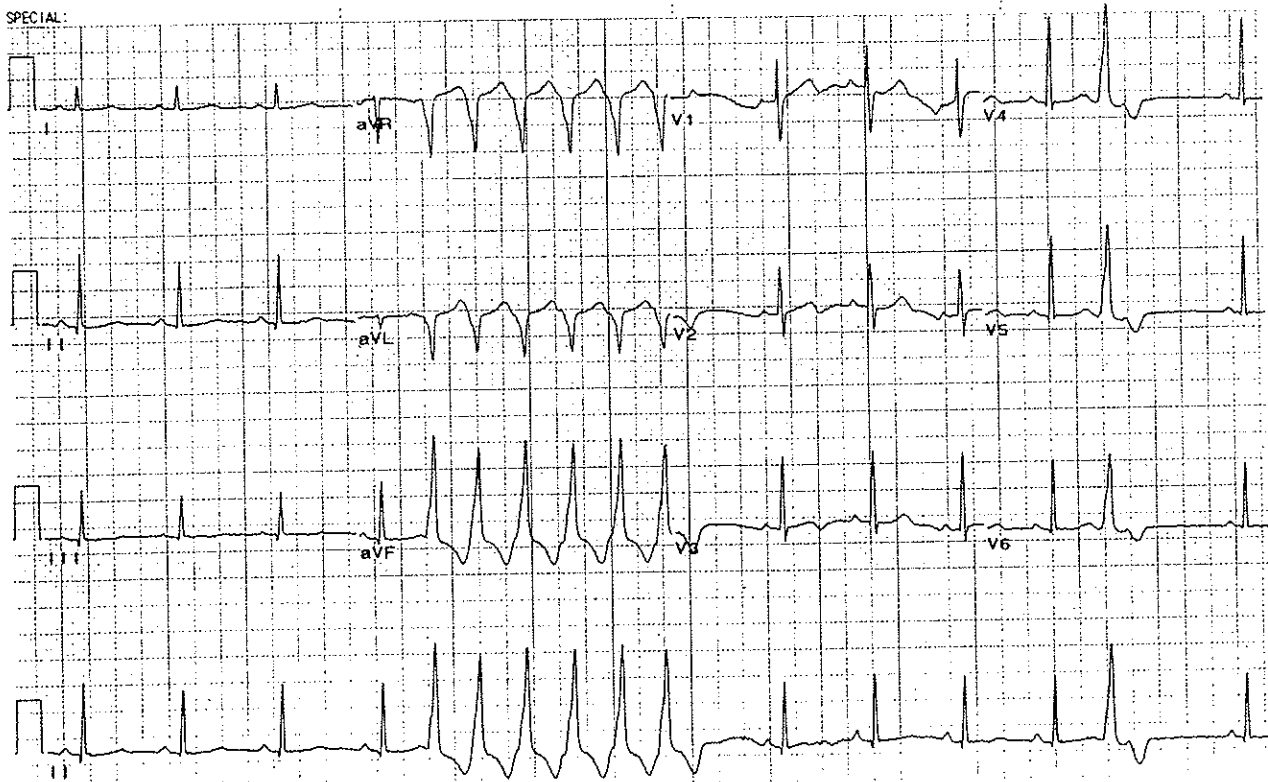
EKG nummer 17 har en frekvens på 188 per minutt. P-aksen er normal, og QRS-aksen er -30 grader. I avledning V1 sees negative P-bølger, disse kommer etter QRS. Atriene styres via AV-knuten. QRS-ene er smale, 0,06 sekunder lange.
Konklusjon: AV-nodal reentrytachycardi.
Kilde: Clinical electrocardiographic diagnosis.



EKG nummer 18 har en frekvens på 54 per minutt. QRS-ene er brede, 0,16 sekunder, og de har abnorm, men lik, form. Det sees noen få P-bølger, disse kommer uavhengig av QRS. Til slutt sees et "fusion beat".

Konklusjon: Idioventrikulær rytme. Differensialdiagnose: isorytmisk AV-dissosiasjon.

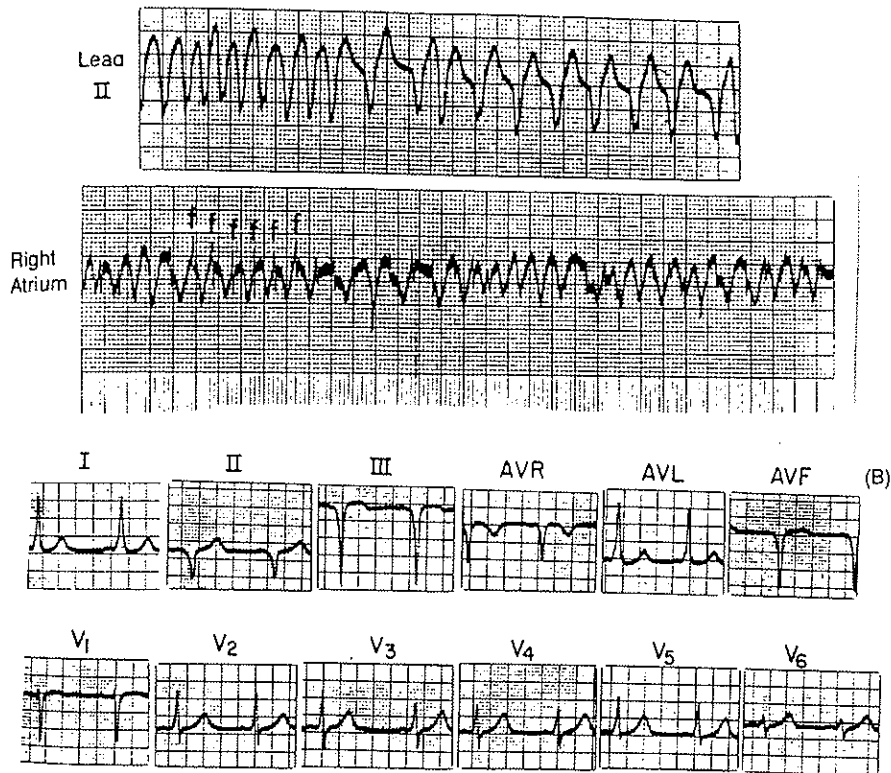
Kilde: Clinical electrocardiographic diagnosis.



EKG nummer 19 viser først en normal sinusrytme med tydelige P-bølger, smale QRS-er og en frekvens på 84 per minutt. Deretter kommer et løp med brede, abnormt formede QRS-komplekser uten noen synlig P foran, ventrikulære slag. Frekvensen øker til 168 per minutt. Deretter er det igjen sinusrytme, og det sees et ventrikulært, prematurt slag.

Konklusjon: Sinusrytme med et løp av ventrikulære slag, trolig på grunn av et prematurt, ventrikulært slag hvor R kommer på T, altså i en vulnerabel fase.

Kilde: Clinical electrocardiographic diagnosis.



EKG nummer 20 viser avledning II og en øsofagusavledning som ligger over høyre atrium. Frekvensen er på hele 290 per minutt. I høyre atrium sees flimmeraktivitet, atrieflimmer. QRS-ene er brede og uregelmessige hvilket tyder på antidrom ventrikkelaktivering. Overledningen er 1:1, og med en så høy frekvens tyder det på en aksessorisk ledningsvei. I avledning II er det uregelmessig morfologi hvilket tyder på varierende bruk av aksessorisk bunt. For øvrig sees i QRS-ene tydelige deltabølger.

Konklusjon: Atrieflimmer kombinert med WPW.

Kilde: Clinical electrocardiographic diagnosis.